ISSN 1727-818X

Международный Журнал интервенционной кардиоангиологии

№44
2016

Читайте в номере:

20 ЛЕТ ОТДЕЛЕНИЮ РЕНТГЕНОХИРУРГИЧЕСКИХ МЕТОДОВ ДИАГНОСТИКИ И ЛЕЧЕНИЯ ГБУЗ “ОРЕНБУРГСКАЯ ОБЛАСТНАЯ КЛИНИЧЕСКАЯ БОЛЬНИЦА”

РОССИЙСКОЕ ОБЩЕСТВО ИНТЕРВЕНЦИОННОЙ КАРДИОАНГИОЛОГИИ

ISSN 1727-818X

МЕЖДУНАРОДНЫЙ ЖУРНАЛ ИНТЕРВЕНЦИОННОЙ КАРДИОАНГИОЛОГИИ

№ 44-2016

Научно-практическое издание Российского научного общества интервенционных кардиоангиологов. Год основания – 2002

Журнал включен в перечень изданий, рекомендуемых Высшей Аттестационной Комиссией (редакция – апрель 2008 г.)

Подписной индекс
в Объединенном каталоге "Пресса России" – 82182

Адрес журнала в интернете: www.ijic.ru

Адрес редакции:
101000 Москва,
Сверчков пер., 5
Тел. (495) 624 96 36
Факс (495) 624 67 33

Переводы статей:
Бюро переводов МЕДТРАН

Оригинал-макет:
Издательство ВИДАР

Верстка:
Ю.А. Кушель

Корректор:
Т.И. Луковская

Редакция выражает особую признательность доктору и художнику Георгию Гигинейшвили за предоставленную возможность размещения на обложке журнала его работы "Интервенционная кардиоангиология"

ISSN 1727-818X

9 771727 818001

Редакционная коллегия

Главный редактор Д.Г. Иоселиани

А.В. Араблинский (Москва)
Ю.Д. Волынский (Москва)
В.И. Ганюков (Новосибирск)
В.В. Демин (Оренбург)
В.А. Иванов (Красногорск)
В.В. Кучеров (Москва)
В.П. Мазаев (Москва)
А.Г. Осиев (Москва) – председатель РНОИК
И.В. Першуков (Воронеж)
А.Н. Самко (Москва)
С.П. Семитко (Москва) – зам. главного редактора
В.К. Сухов (Санкт-Петербург)
А.А. Филатов (Москва)
В.В. Честухин (Москва)
Б.Е. Шахов (Нижний Новгород)
Б.М. Шукуров (Волгоград)

Редакционный совет

Адам А. (Лондон)
Арабаджян И.С. (Москва)
Асадов Д.А. (Москва)
Бабунашвили А.М.(Москва)
Белов Ю.В. (Москва)
Бирюков С.А. (Рязань)
Богатыренко Е.Д. (Москва) – ответственный секретарь
Бондарь В.Ю. (Хабаровск))
Ваханян А. (Париж)
Верне Ж.-Ш. (Бордо)
Видимский П. (Прага)
Грайнс С. (Детройт)
Громов Д.Г. (Москва) – ответственный секретарь
Дегтярева Е.А. (Москва)
ДеМария Э. (Сан-Диего)
Ди Марио К. (Лондон)
Донделинже Р. (Льеж)
Дундуа Д.П. (Москва)
Зиверт Х. (Франкфурт)
Зырянов И.П. (Тюмень)
Ильин В.Н. (Москва)
Исаева И.В. (Москва)
Келтаи М. (Будапешт)
Кинг С. (Атланта)
Ковальчук И.А. (Москва)
Ковач Я. (Лестер)
Коков Л.С. (Москва)
Коломбо А. (Милан)
Куртасов Д.С. (Москва)
Майер Б. (Берн)
Мальцев А.Н. (Ульяновск)
Марко Ж. (Тулуза)
Мета С. (Майами)
Миронков А.Б. (Москва)
Миронков Б.Л. (Москва)
Морис М.-К. (Париж)
Набер К. (Эссен)
Парк С.-Ю.(Сеул)
Перевалов А.П. (Ижевск)
Плеханов В.Г. (Иваново)
Покровский А.В. (Москва)
Прокубовский В.И. (Москва)
Ружилло В. (Варшава)
Сайто Ш. (Камакура)
Сапрыгин Д.Б. (Москва)
Серраюс П. (Роттердам)
Симон Р. (Киль)
Сухоруков О.Е. (Москва)
Уанн Л.С. (Милуоки)
Фажаде Ж. (Тулуза)
Федорченко А.Н. (Краснодар)
Фонтан Ф. (Бордо)
Хамидуллин А.Ф. (Казань)
Чернышева И.Е. (Москва)
Эрглис А. (Рига)

Российское научное общество интервенционной кардиоангиологии

Председатель
Осиев А.Г., Москва

Заместители председателя
Демин В.В., Оренбург
Иоселиани Д.Г., Москва
Семитко С.П., Москва

Члены правления
Араблинский А.В., Москва
Бабунашвили А.М., Москва
Белозеров Г.Е., Москва
Билан М.И., Магнитогорск
Бирюков С.А. , Рязань
Бобков Ю.А., Москва
Болотов П.А., Москва
Бондарь В.Ю., Хабаровск
Борукаев И.З., Нальчик
Бошков В.Б., Москва
Волков С.В., Москва
Волынский Ю.Д., Москва
Ганюков В.И., Кемерово
Громов Д.Г., Москва
Демин В.В., Оренбург
Долгушин Б.И., Москва
Ерошкин И.А., Москва
Захаров С.В., Москва
Зверев Д.А., Санкт-Петербург
Зырянов И.П., Тюмень
Иванов В.А., Красногорск
Иоселиани Д.Г., Москва
Кавтеладзе З.А., Москва
Капранов С.А., Москва
Капутин М.Ю., Санкт-Петербург
Каракулов О.Г., Пермь
Кислухин Т.В., Самара
Клестов К.Б., Ижевск
Коваленко И.Б., Белгород
Коков Л.С., Москва
Колединский А.Г., Москва
Коротков Д.А., Сыктывкар
Крылов А.Л., Томск
Кузнецова В.Ф., Москва
Кучеров В.В., Москва
Лопотовский П.Ю., Москва
Мазаев В.П., Москва
Майсков В.В., Москва
Мальцев А.Н., Ульяновск
Матчин Ю.Г., Москва
Миронков А.Б., Москва
Миронков Б.Л., Москва
Павлов П.И., Ханты-Мансийск
Перевалов А.П., Ижевск
Першуков И.В., Воронеж
Плеханов В.Г., Иваново
Поляев А.Ю., Москва
Поляков К.В., Хабаровск
Прокубовский В.И., Москва
Протопопов А.В., Красноярск
Прохоров К.В., Пермь
Самко А.Н., Москва
Семитко С.П., Москва
Сухов В.К., Санкт-Петербург
Сухоруков О.Е., Москва
Таразов П.Г., Санкт-Петербург
Тедеев А.К., Беслан
Терехин С.А., Москва
Тибилов А.М., Владикавказ
Федорченко А.Н., Краснодар
Филатов А.А., Москва
Хамидуллин А.Ф., Казань
Чернышев С.Д., Екатеринбург
Чернышева И.Е., Москва
Честухин В.В., Москва
Шарабрин Е.Г., Нижний Новгород
Шарданов Н.А., Нальчик
Шахов Б.Е., Нижний Новгород
Шебряков В.В., Купавна
Шиповский В.Н., Москва
Шукуров Б.М., Волгоград
Яковлев С.Б., Москва
Ярков С.А., Москва

101000 Москва, Сверчков пер., 5
Научно-практический центр интервенционной кардиоангиологии
(секретарь РНОИК Е.Д. Богатыренко)
Тел.: +7 (495) 624-96-36.
Тел: +7 (495) 624-96-36, +7 (495) 625 32 16
Факс: +7 (495) 624-67-33
E-mail : : elenita712@gmail.com
www.rnoik.ru

ПОЧЕТНЫЕ ЧЛЕНЫ
Российского научного общества интервенционной кардиоангиологии

ВАХАНЯН Алек	Париж (Франция)
ВОЛЫНСКИЙ Юрий	Москва (РФ)
ГРАЙНС Синди Л.	Детройт (Мичиган, США)
ДЕМАРИЯ Энтони Н.	Сан-Диего (Калифорния, США)
ДОРРОС Джеральд	Феникс (Аризона, США)
ИОСЕЛИАНИ Давид	Москва (РФ)
КАТЦЕН Барри Т.	Майами (Флорида, США)
КИНГ Спенсер Б.,III	Атланта (Джорджия, США)
КОЛОМБО Антонио	Милан (Италия)
КОНТИ Ч. Ричард	Гейнсвил (Флорида, США)
ЛЮДВИГ Йозеф	Эрланген (Германия)
МАЙЕР Бернхард	Берн (Швейцария)
МОРИС Мари-Клод	Париж (Франция)
ПРОКУБОВСКИЙ Владимир	Москва (РФ)
РИЕНМЮЛЛЕР Райнер	Грац (Австрия)
СЕРРАЮС Патрик В.	Роттердам (Нидерланды)
СИГВАРТ Ульрих	Женева (Швейцария)
СИМОН Рюдигер	Киль (Германия)
СУХОВ Валентин	Санкт-Петербург (РФ)
ФАЖАДЕ Жан	Тулуза (Франция)
ХОЛМС Дэвид Р.-мл.	Рочестер (Миннесота, США)
ШАХНОВИЧ Александр	Нью-Йорк (Нью-Йорк, США)
ЭРГЛИС Андрейс	Рига (Латвия)

Вниманию авторов!

Требования к предоставляемым материалам

Международный Журнал интервенционной кардиоангиологии (МЖИК) публикует рекомендованные редакционным советом и рецензентами статьи по всем аспектам сердечно-сосудистых заболеваний. МЖИК также публикует тезисы докладов, представленных на научных съездах, сессиях и конференциях, проводимых под эгидой Российского Научного Общества интервенционных кардиоангиологов.

Статьи следует отправлять по адресу:
Россия, 101000 Москва,
Сверчков пер., д. 5, МЖИК
Тел.: (495) 624 96 36. Факс: (495) 624 67 33
E-mail: davidgi@mail.ru, elenita712@gmail.com

Рукописи, присланные для публикации, рассматриваются только при условии, что они не находятся на рассмотрении в другом издании, а представленные в них данные не опубликованы в Интернете или не публиковались ранее. При принятии статьи к публикации требуется письменная передача авторских прав МЖИК, подписанная всеми авторами. Хранителем авторских прав является МЖИК. Плата за опубликование рукописей в журнале не взимается.

Никакая часть материалов, напечатанных в МЖИК, не может быть воспроизведена без письменного согласия издателя.

Запрос о разрешении направлять по адресу:
Россия, 101000 Москва,
Сверчков пер., д. 5, МЖИК
Факс: (495) 624 67 33
E-mail: elenita712@gmail.com

Издательство требует, чтобы авторы сообщали о любой коммерческой деятельности, которая может стать причиной конфликта интересов в связи с поданной статьей. Если конфликта интересов не существует, просьба указать это в сопроводительном письме.

При подаче материалов в журнал авторы должны прислать **два** экземпляра статьи, **два** комплекта рисунков и таблиц, **два** экземпляра сопроводительного письма. Если работа включает дополнительные материалы, например список литературы, находящейся “в печати”, их также следует присылать в двух экземплярах.

Статья должна быть напечатана через двойной интервал, только на одной стороне листа белой бумаги формата 22 × 28 см, поля со всех сторон – 3 см (внизу титульной страницы – 8 см). Просьба печатать стандартным кеглем 10 или кеглем для лазерного принтера не менее 12.

Из-за ограничений площади журнала редакция предпочитает статьи объемом не более 5000 слов (в т. ч. ссылки и подписи). Иллюстрации и таблицы следует ограничить только необходимыми для освещения ключевых данных. Статьи, соответствующие этим требованиям, скорее будут приняты к публикации без сокращений.

Структура статьи: (1) титульный лист; **(2)** структурированный тезис и ключевые слова; **(3)** краткий тезис; **(4)** список сокращений; **(5)** текст; **(6)** выражения благодарности (если таковые имеются); **(7)** список литературы; **(8)** подписи к рисункам; **(9)** таблицы. Нумерация страниц начинается с титульного листа.

Титульный лист

Включает: название статьи, имена авторов (полностью, с указанием ученой степени, а также членства в НОИК), краткое название (не более 45 знаков). Перечислите учреждения, где работают авторы; если работа была выполнена в нескольких учреждениях, укажите, где именно (используйте нижний колонтитул). Также сообщите сведения о грантах, стипендиях и других формах финансовой поддержки, о фондах и учреждениях, связанных с работой.

Под заголовком “Адрес для переписки” дайте полное имя и адрес автора, которому следует направлять всю корреспонденцию, верстку и репринты. Также сообщите номера телефона, факса и, по возможности, электронный адрес.

Краткий тезис (для аннотации)

В кратком тезисе (не более 100 слов) описывается клиническое значение работы. В тезис не следует включать сведения, которые не будут содержаться в тексте или таблицах статьи.

Структурированный тезис

Структурированный тезис (максимум 250 слов) должен содержать основные данные в пяти разделах, расположенных под отдельными заголовками в следующем порядке: Цели; Обоснование; Методы; Результаты; Выводы. Используйте полные предложения. Все данные, приводимые в тезисе, должны содержаться в тексте или таблицах статьи.

Текст

Для экономии места в статье можно использовать до 10 общепринятых сокращений. На отдельной странице после краткого тезиса указываются эти сокращения и их расшифровка. Редакция решит, какие из наименее известных сокращений можно оставить. В разделах “Методы”, “Результаты” и особенно “Дискуссия”, используйте заголовки и подзаголовки. Всем ссылкам, таблицам и рисункам должны быть присвоены номера в порядке их появления в тексте. Необходимо представить список ключевых слов.

Статистика

Все публикуемые материалы проверяются на предмет соответствия и точности статистических методик и статистической интерпретации результатов. В разделе “Методы” следует разъяснить применявшиеся статистические методики, в том числе

специальные методы, использованные для обобщения данных, методы, использовавшиеся для проверки гипотез (если это имело место), а также уровень значимости, применявшийся при проверке гипотез. В случае использования более сложных статистических методов (помимо t-теста, метода хи-квадрат, простых линейных регрессий) следует уточнить, какая статистическая программа применялась.

Ссылки

Ссылки обозначаются в тексте арабскими цифрами в скобках на уровне строки. Список литературы печатается на отдельных страницах через два интервала; ссылки нумеруются в том порядке, в котором они появляются в тексте. Не указывайте персональные сообщения, рукописи, находящиеся в процессе подготовки или другие неопубликованные данные в списке литературы; они указываются в тексте в скобках. Названия журналов следует сокращать в соответствии с Index Medicus. При этом следует соблюдать следующий стиль и пунктуацию:

Периодические издания. Перечислить всех авторов, если их не более четырех, в противном случае перечислить трех первых и добавить et al. Обязательно указать первую и последнюю страницы.

Главы из книг. Указать первую и последнюю страницы, авторов, название главы, название книги, редактора, издательство и год.

Книги (отдельного автора или группы авторов). Указать страницу, с которой взята цитата.

Подписи к рисункам

Подписи к рисункам печатаются на отдельных страницах через два интервала; номера рисунков должны соответствовать порядку их упоминания в тексте.

Все сокращения, используемые на рисунках, должны разъясняться либо после их первого упоминания в подписи или в алфавитном порядке в конце каждой подписи. Следует объяснить все использованные символы (стрелки, кружочки и т. д.).

Если используются уже публиковавшиеся рисунки, требуется письменное разрешение от первого издателя и автора. Указать в подписи источник, откуда взят рисунок.

Рисунки

Необходимо представить два комплекта лазерных распечаток или чистых ксерокопий рисунков в двух отдельных конвертах. Для всех черно-белых или цветных фотографий требуется 2 комплекта глянцевых отпечатков. Примечание: иллюстрации, использованные в статье, авторам не возвращаются.

На оборотной стороне каждой иллюстрации, желательно на приклеенном ярлычке, указывают фамилию первого автора, номер иллюстрации и верх. Название и заголовки к иллюстрациям указываются в подписи, а не на самой иллюстрации.

Иллюстрации должны быть представлены отдельными файлами (одна иллюстрация – один файл). При подготовке иллюстративного материала (рисунки, фотографии) файл предоставляется в формате JPEG или TIFF с разрешением 300 dpi, ширина рисунка не менее 80 мм (или 700–800 пикселей). Если меньшее количество точек обусловлено прибором, самостоятельно интерполяцию делать не следует.

Авторские обозначения на рисунках (стрелки, цифры, указатели и пр.) должны быть представлены В ОТДЕЛЬНОМ ФАЙЛЕ (*.jpg, *.doc или *.ppt). **Оригинал представляется <u>БЕЗ АВТОРСКИХ ОБОЗНАЧЕНИЙ</u>.**

Диаграммы и графики предоставляются в формате .XLS

Таблицы

Таблицы печатаются на отдельных страницах через два интервала. Номер таблицы и ее название располагаются над таблицей, а объяснения – под таблицей. Используйте арабские цифры. Номера таблиц должны соответствовать порядку их упоминания в тексте. Сокращения следует указывать в сноске под таблицей в алфавитном порядке. Таблицы должны быть ясными, представленные в них данные не должны дублироваться в тексте или на рисунках. Если используются уже публиковавшиеся таблицы, требуется письменное разрешение от первого издателя и автора. Указать в подписи источник, откуда взята таблица.

Сноски, таблицы и подписи к рисункам следует сохранять в отдельном файле, а не вместе с текстом статьи. Однако обязательно присылайте распечатанные экземпляры, т. к. они могут понадобиться при наборе статьи.

Соблюдайте правила пунктуации, интервал между словами, а также между словами и знаками препинания должен быть единичным.

Если в статье были использованы специальные шрифты (греческий, математические символы), приложите их список.

Подача иллюстраций на диске

Авторские иллюстрации по возможности следует подавать и в виде распечаток, и на диске. Иллюстрации сдаются на отдельном диске.

Специальные разделы

Специальные материалы будут рассматриваться редколлегией. Во избежание конфликта интересов авторы должны следовать следующим рекомендациям.

Обзорные статьи. Редакция рассматривает заказные и незаказные обзорные статьи. Рукописи должны соответствовать рекомендованному объему. Авторы должны разъяснить в сопроводительном письме, чем их работа отличается от уже существующих обзоров по данной проблеме.

Редакционные статьи и обзоры. Иногда будет рассмотрена возможность публикации краткого мнения редакции.

Редакционные комментарии. Все члены редколлегии могут публиковать в журнале свои замечания и комментарии.

Письма в редакцию. Публикуется ограниченное число писем в редакцию. Они не должны быть длиннее 500 слов, и в них должна идти речь о конкретной публикации в МЖИК. Письма должны быть отпечатаны через 2 интервала, в качестве ссылки должно быть приведено название статьи. На титульном листе должно быть обозначено имя и место работы автора, а также полный адрес для переписки.

Письмо следует направлять по электронной почте (elenita712@gmail.com) или по почте в двух экземплярах. Как правило, редакция просит автора статьи ответить на письмо.

Содержание

Реканализация хронических окклюзий коронарных артерий:
важные условия достижения успеха

*В.В. Демин, С.А. Долгов, М.М. Мурзайкина, А.В. Демин,
А.В. Григорьев, А.С. Кодяков, Е.А. Ильницкая 12*

Двадцатилетний опыт клинического применения внутрисосудистого
ультразвукового сканирования в многопрофильной клинике

*В.В. Демин, С.А. Долгов, А.В. Григорьев, А.В. Демин,
А.Н. Желудков, Д.В. Демин, Е.В. Ломакина 23*

Оптимальная имплантация стентов бифуркационного дизайна при лечении
бифуркационных поражений коронарных артерий с использованием
внутрисосудистой визуализации: 10-летний опыт

*В.В. Демин, М.М. Мурзайкина, А.В. Демин,
С.А. Долгов, А.В. Григорьев, Э.В. Гаврилов 31*

Клинические аспекты применения оптической когерентной томографии
для диагностики коронарных артерий

*В.В. Демин, Д.В. Демин, Е.В. Сероштанов, С.А. Долгов,
А.В. Григорьев, А.В. Демин, А.Н. Желудков, М.Д. Клочков, Е.В. Ломакина 42*

Баллоны с лекарственным покрытием в лечении рестенозов коронарных артерий:
7-летний опыт использования

*В.В. Демин, А.В. Демин, Д.В. Демин, С.А. Долгов,
Е.В. Сероштанов, М.Д. Клочков, А.Н. Желудков 59*

Применение внутрисосудистого ультразвукового сканирования для измерения
открытого артериального протока

*В.В. Демин, А.В. Демин, А.Н. Желудков, Н.З. Минакаева,
А.Е. Вельмейкина, К.М. Федорова 72*

Непосредственные и ближайшие результаты клинического исследования
по сравнению стратегий имплантации стентов с лекарственным покрытием
под контролем внутрисосудистого ультразвукового исследования или ангиографии

*В.В. Демин, С.Д. Гусев, М.М. Мурзайкина, Д.В. Демин,
С.А. Долгов, А.В. Григорьев, А.А. Жердев, А.В. Демин 82*

От имени “Международного журнала интервенционной кардиоангиологии” и от себя лично сердечно поздравляю отделение рентгенохирургических методов диагностики и лечения ГБУЗ “Оренбургская областная клиническая больница” с 20-летним юбилеем. Двадцать лет для такой молодой специальности, как рентгенэндоваскулярная хирургия – это очень большой срок, и в стране найдется не так уж много коллективов, которые в течение этого времени достойно выполняют свои задачи в области не только лечения различных заболеваний сердца и сосудов, но и разработки новых научных направлений и совершенствования практического применения полученных данных. Несомненно, большая заслуга в том, что сделано за эти годы отделением, принадлежит его заведующему – заслуженному врачу РФ, профессору Виктору Владимировичу Демину. Под его руководством сотрудники отделения ведут интенсивную и плодотворную практическую и научно-исследовательскую работу.

Научно-практический симпозиум «Внутрисосудистые методы визуализации» подведет некоторые итоги этой работы. Желаю коллегам не останавливаться на достигнутом и продолжать делать все для дальнейшего развития нашей специальности.

Главный редактор
“Международного журнала
интервенционной
кардиоангиологии”,
Член-корр. РАН

Д.Г. Иоселиани

Дорогие друзья, коллеги,

мы рады возможности представить в этом номере ряд статей, в своем роде подводящих итог исследовательской работы нашего отделения за двадцать лет его существования. Работа в многопрофильном учреждении, выполняющем еще и функции регионального сосудистого центра, существенно отличается по своему характеру от специализированных центров или научных институтов. Несмотря на это, с первых дней своего существования отделение рентгенохирургических методов диагностики и лечения Оренбургской областной клинической больницы, помимо увеличивающейся с каждым годом клинической деятельности, занимается научно-исследовательской работой.

Представленные статьи достаточно полно характеризуют спектр основных исследовательских интересов нашего отделения. Несмотря на их разнообразный спектр, включающий и реканализации хронических окклюзий, и лечение рестенозов в стентах с применением баллонов с лекарственным покрытием, и имплантации рассасывающихся скаффолдов, и лечение бифуркаций, и эмболизацию открытого артериального протока – всех их объединяет широкое использование методов внутрисосудистой визуализации – оптической когерентной томографии и внутрисосудистого ультразвукового сканирования. Тем не менее даже объем всего журнала не исчерпывает тем наших исследований. Надеемся на их продолжение.

Выражаем сердечную признательность редакции “Международного журнала интервенционной кардиоангиологии” и лично главному редактору профессору Д.Г. Иоселиани, которые поддержали нас в таком необычном начинании и предоставили страницы целого номера журнала.

В.В. Демин

заведующий отделением рентгенохирургических методов диагностики и лечения
ГБУЗ “Оренбургская областная клиническая больница”,
доктор медицинских наук, профессор кафедры терапии Оренбургского государственного медицинского университета

Реканализация хронических окклюзий коронарных артерий: важные условия достижения успеха

В.В. Демин, С.А. Долгов, М.М. Мурзайкина, А.В. Демин, А.В. Григорьев, А.С. Кодяков, Е.А. Ильницкая*

ГБУЗ "Оренбургская областная клиническая больница", Оренбург, Россия

В работе проведен ретроспективный анализ опыта 1256 операций реканализации хронических окклюзий коронарных артерий. Операции реканализации составили в среднем 19,0% от всех плановых вмешательств на коронарных артериях. Непосредственный успех реканализаций составил в среднем за все годы 88,3%, в том числе в последние 4 года – 92%. Среди особенностей техники операций в последние годы – использование преимущественно билатерального трансрадиального доступа, приоритетное применение коронарных проводников семейств Shinobi и Gaia, употребление ретроградного доступа всего в 1,6% наблюдений, частое применение во время операций реканализации внутрисосудистой визуализации, повышенное внимание к подбору оптимального размера стента и адекватной его имплантации.

Ключевые слова: *хроническая окклюзия коронарной артерии, реканализация, внутрисосудистая визуализация, внутрисосудистое ультразвуковое исследование, оптическая когерентная томография, коронарное стентирование.*

Цель: провести ретроспективный анализ факторов, влияющих на успех реканализации хронических окклюзий коронарных артерий, а также оценить наиболее эффективные технические приемы, используемые в ежедневной практике.

Методы. За период с 1998 г. по июнь 2015 г. произведено 1256 операций реканализаций окклюзий коронарных артерий, в том числе 602 (47,9%) операции за последние 4,5 года. Для практических целей предложено выделение 3 групп пациентов в зависимости от характера визуализации пораженного сегмента. К первому типу (25% всех окклюзий) отнесена сегментарная окклюзия с антеградным протеканием или выраженными мостовидными коллатералями. Второй тип (43,8%) – окклюзия с внутрисистемными или хорошо выраженными межсистемными коллатералями. Третий тип (31,2%) – отсутствие внутрисистемных коллатералей и/или слабовыраженные межсистемные.

Результаты. Операции реканализации составили 19,0% от всех плановых вмешательств на коронарных артериях. Внутрисосудистое УЗИ (ВСУЗИ) использовано в 17,5% от общего числа реканализаций. Большинство исследований – 55% – выполнялось после этапа реканализации и предилатации. Одну треть ВСУЗИ составили контрольные исследования после установки стента. В 22% операций из выполненных за последние 4 года на заключительном этапе для контроля качества имплантации стента использована ОКТ. За период 1999–2015 гг. непосредственный успех реканализаций составил 88,3%, в том числе в 2011–2015 гг. – 92%.

Выводы. Использование современных технологий и взвешенных подходов к выбору стратегии вмешательства позволяет достичь высокого процента успеха операции реканализации хронических окклюзий коронарных артерий даже при низкой частоте использования ретроградного доступа. Применение внутрисосудистой визуализации на разных этапах вмешательства способствует хорошим непосредственным и отдаленным результатам операции. Подбор оптимального размера стента и адекватная его

* *Адрес для переписки:*
Демин Виктор Владимирович
ГБУЗ "Оренбургская областная клиническая больница",
отделение рентгенохирургических методов диагностики и лечения
460018 Оренбург, ул. Аксакова, 23
Тел. +7-3532-31-70-12.
E-mail: angiorenvd@mail.ru
Статья получена 25 марта 2016 г.
Принята к публикации 12 апреля 2016 г.

имплантация играют не меньшую роль для результатов вмешательства, чем собственно этап реканализации.

Введение

Хронические окклюзии коронарных артерий остаются одним из наиболее сложных разделов интервенционной кардиологии. Значительное развитие технологий и, в первую очередь, появление новых семейств коронарных проводников, включая специализированные для данного вида патологии, позволило добиться впечатляющего прогресса в последние годы. Благодаря появлению обществ СТО достигнута определенная стандартизация процедуры. Вместе с тем результаты операций весьма значительно разнятся от клиники к клинике, и успех реканализации составляет от 60 до 95%. В последние годы первичная частота успеха реканализации существенно выросла. В период 1992–2002 гг. в Тораксцентре (Роттердам) средняя частота успешных реканализаций составила 65,1 % (1). При образовании EuroCTO клуба в 2006 г. у 15 его членов частота успеха реканализаций хронических окклюзий составляла от 62 до 85%, в среднем 75,1% (2). В Японском регистре J-CTO (12 центров, 528 поражений, операции выполнены в период 2006–2007 гг.) средняя частота успеха реканализаций составила 86,6%, при этом в зависимости от величины J-CTO score она колебалась от 97,0 до 73,6% (3). В соответствии с консенсусом EuroCTO клуба (4) оператор должен выбирать случаи для реканализации в соответствии со своим опытом для достижения успеха не менее чем в 80% случаев.

Проблема хронических окклюзий остается актуальной и будет таковой еще многие годы. На наш взгляд, этому способствует в том числе несколько факторов, которым уделяется недостаточное внимание. Во-первых, произошла своеобразная мифологизация методик и подходов, рекомендованных японскими специалистами по хроническим реканализациям. В первую очередь это касается подходов по выбору и очередности применения коронарных проводников, а также использования ретроградной реканализации и различных вариантов субинтимального восстановления кровотока. Во-вторых, тезис о решающем значении для успеха операции прохождения коронарным проводником при всей своей очевидности является в достаточной степени сомнительным с той точки зрения, что, выполнив, безусловно, наиболее технически сложную часть операции, оператор подспудно несколько расслабляется и меньше внимания уделяет аспектам выбора оптимального вида и размера стента и получения оптимального ангиографического результата. Наконец, в-третьих, операция реканализации хронической окклюзии коронарной артерии является, пожалуй, наиболее индивидуализированной из всего спектра коронарных вмешательств. На это влияет и выбор коронарного проводника (который сам по себе является одним из самых индивидуализированных инструментов), и предпочтения по выбору доступа и метода реканализации, и частота использования внутрисосудистых методов визуализации, и многие другие факторы.

Материал и методы

Несмотря на то что некоторые авторы относят к хроническим окклюзии длительностью от 15 сут (5) или 1 мес (6), мы придерживаемся подхода EuroCTO клуба, относящего к таковым поражения давностью более 3 мес (7). Обычно выделяется 2 вида окклюзий коронарных артерий. Так называемая функциональная окклюзия (7) характеризуется минимальным проникновением контраста через зону поражения без полноценного заполнения сосуда дистальнее окклюзии (кровоток TIMI I). Антеградному заполнению способствуют сохранившиеся микроканалы или мостовидные коллатерали. Для "истинной" тотальной окклюзии характерны кровоток TIMI 0 и невозможность контрастировать дистальный участок коронарной артерии. Однако далеко не всегда операция при функциональной форме окклюзии является более легкой. Поспешные или неверные манипуляции проводником могут быстро нарушить антеградный приток, превратив окклюзию в "истинную", что требует изменения всего плана операции.

С точки зрения определения тактики реканализации и последующего выбора инструмента для стентирования мы выделяем 3 группы пациентов в зависимости от характера визуализации пораженного сегмента, в свою очередь зависящего в основном от выраженности внутри- и межсистемных коллатералей. К первому типу мы относим сегментарную окклюзию с антеградным протеканием или выраженными мостовидными коллатералями. При этом отмечается хорошая визуализация всего окклюзиро-

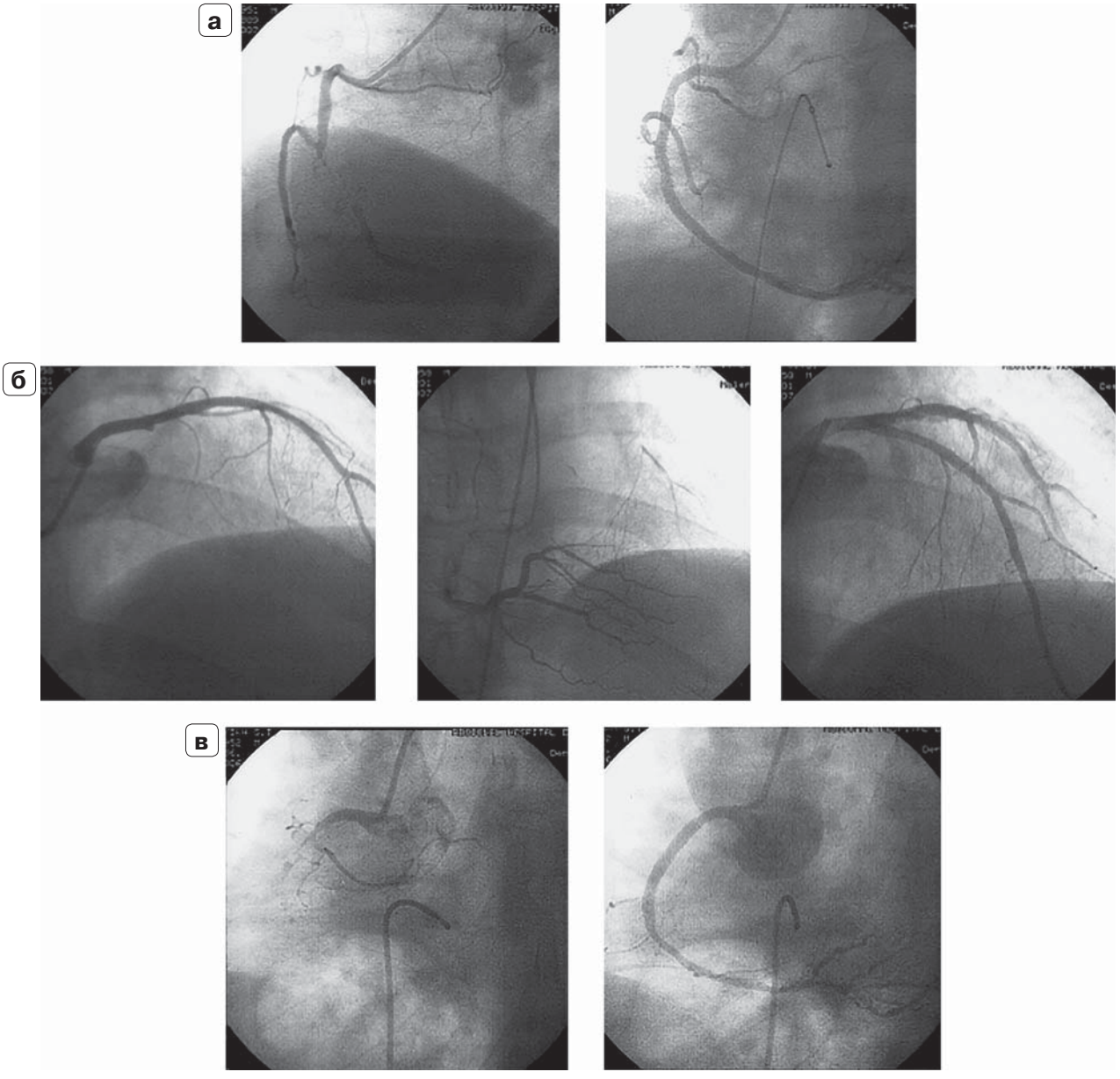

Рис. 1. Рабочая классификация типов окклюзий.
а – первый тип – сегментарная окклюзия с антеградным протеканием или выраженными мостовидными коллатералями; б – второй тип – окклюзия с хорошо выраженными межсистемными коллатералями; в – третий тип – отсутствие внутрисистемных коллатералей и слабовыраженные межсистемные. Справа на всех кадрах – результаты реканализации.

ванного сегмента на одном кадре. Данный тип поражения в основном соответствует понятию функциональной окклюзии (рис. 1, а). Второй тип – окклюзия с внутрисистемными или хорошо выраженными межсистемными коллатералями. Возможна визуализация дистального русла, однако его оценка и суждения о длине окклюзии могут быть неточны – как правило, поражение более длинное, и участки полной окклюзии соседствуют со стенозами различной степени (рис. 1, б). Третий тип – отсутствие внутрисистемных коллатералей и/или слабовыраженные межсистемные. Оценка длины сегмента, подлежащего стентированию, невозможна или неточна (рис. 1, в).

Следует выделить несколько моментов в технике операции, которые мы считаем важными для конечного успеха.

К основным приемам преодоления хронических окклюзий являются техники проскальзывания, бурения и пенетрации. Техника проскальзывания применима в основном в случаях функциональных окклюзий, когда необходимо найти остаточные микроканалы или вторичные ходы в окклюзии с призна-

ками спонтанной реканализации. Техника пенетрации необходима чаще всего для преодоления концевой бляшки или выхода из ложного просвета в истинный при субинтимальной реканализации. Техника бурения, когда производится продвижение проводника с аккуратными дозированными вращательными движениями, в нашем опыте является основным методом реканализации хронических окклюзий. Этим во многим обусловлен выбор оптимального проводника для реканализации, который является одним из важнейших аспектов операции. В подавляющем большинстве наших операций использованы коронарные проводники Shinobi и Shinobi plus фирмы Cordis. С появлением семейств японских проводников и сходных с ними групп других производителей проводник Shinobi используется в практике многих авторов достаточно редко. Среди причин, которые объясняют такую ситуацию, называют жесткость проводника и высокую способность к перфорации артерии. Нам же представляется, что данный проводник в руках опытного оператора является универсальным инструментом, сочетающим многие важные свойства, предъявляемые к коронарным проводникам. Данные сравнительных исследований, выполненных фирмой Abbott Vascular, показывают, что жесткость кончика проводников Shinobi и Shinobi plus меньше большинства проводников семейств Progress (Abbott Vascular) и Miracle (Asahi Intecc). При этом кончик проводников семейства Shinobi не является заостренным (что само по себе вызывает усиление пенетрационной способности). Практический опыт показывает, что на самом деле способность к перфорации сосуда у таких проводников, как семейство JET и Progress (Abbott Vascular) и Gaia (Asahi Intecc), не говоря уже о самых "тяжелых" проводниках семейства Conflanza (Asahi Intecc), значительно больше, чем у Shinobi. Впечатление о суммарной жесткости проводников Shinobi связано с другим их свойством – высоким уровнем поддержки, превышающем большинство других проводников, исключая специализированные проводники с усиленной поддержкой. Высокая опорная сила полезна и сама по себе для доставки баллонов и стентов через сложные анатомические участки. Применительно же к окклюзиям артерий она, с одной стороны, позволяет более точно контролировать вращение, с другой – передает большее итоговое усилие на кончик вследствие меньшей деформации тела проводника. Такое сочетание свойств в одном проводнике позволяет в большинстве случаев отойти от так называемой ступенчатой техники реканализации, когда операция начинается с проводника, имеющего наименьшую силу пенетрации, с постепенным усилением воздействия. В конечном счете это имеет и экономический эффект. В то же время, по нашему мнению, использование проводника Shinobi безопаснее другого подхода, когда после промежуточного проводника сразу используется пенетрационный проводник с заостренным кончиком и гидрофильным покрытием.

Безусловно, в распоряжении врача, выполняющего реканализацию хронической окклюзии, должен быть арсенал различных инструментов, включая и набор разных проводников. Мы имеем большинство наиболее распространенных современных коронарных проводников и выборочно используем их в своей практике. Особо следует отметить семейство проводников Gaia (Asahi Intecc) в силу особенностей кончика с изгибом всего 1 мм, обладающих очень высокой управляемостью и точной обратной связью, а также имеющих 3 градации по жесткости. Эти особенности в настоящее время во многих случаях делают именно проводники Gaia инструментом первого выбора. Не являясь полимерным проводником, Gaia First тем не менее может считаться одним из лучших инструментов для техники проскальзывания в случаях функциональных окклюзий. При этом необходимо помнить о значительном стремлении проводников Gaia Second и Gaia Third к субинтимальному заходу при преодолении концевой бляшки.

Помимо выбора проводника и умения им правильно пользоваться, решающее значение для успеха реканализации имеет создание условий для стабилизации гайдинга и коронарного проводника. Традиционно считается, что гайдинги большего диаметра обеспечивают большую стабильность и предпочтительны при реканализации. Поэтому естественным выглядит преобладание 7 F проводящих катетеров и трансфеморального доступа. Вместе с тем переход на трансрадиальный доступ является веянием времени, в связи с чем именно этот доступ и соответственно гайдинги диаметром 6 F преимущественно используются

нами в последние 2 года. Примерно в 20% операций реканализации, выполненных через трансрадиальный доступ, требовались дополнительные приемы для стабилизации – использование "якорной" техники с раздуванием баллона в одной из проксимальных боковых ветвей или в проксимальной части сосуда над окклюзией, реже – методика "якорного" проводника. В течение последнего года с появлением на рынке удлиняющего катетера Guidezilla (Boston Scientific) он стал эффективно использоваться нами для стабилизации всей системы. Важным фактом успешности реканализации является стабилизация проводника, увеличивающая его опорную силу, точность воздействия и позволяющая внедряться в проксимальную бляшку, в первую очередь при наличии рядом боковой ветви. Стандартно для этого используется короткий низкопрофильный баллон диаметром 1,2–2,0 мм и длиной 8,0–12,0 мм. В некоторых случаях, в первую очередь при слабом коллатеральном заполнении периферического русла через коллатерали, для подпора и последующей реканализации использовался микрокатетер Corsair.

Применение катетеризации второй артерии для верификации положения проводника является совершенно необходимым при технически сложных реканализациях окклюзий третьего типа. Вместе с тем мы считаем целесообразным использовать второй доступ и в тех случаях поражений второго и даже первого типа, когда имеются выраженные межсистемные коллатерали. Это связано с тем, что, как уже отмечалось выше, манипуляции проводником могут достаточно легко привести к нарушению внутрисистемных коллатералей или микроканалов. Мы используем как билатеральный лучевой доступ, так и комбинацию бедренного и лучевого доступов.

Одним из важных технических приемов, используемых при реканализации, является метод параллельных проводников. При его использовании следует учитывать несколько моментов. Перед введением второго и последующих проводников необходимо четко представлять, насколько отклонился от истинного просвета предыдущий, какое направление и с какого уровня нужно придать следующему инструменту для поиска просвета. Простое вкручивание второго проводника вдоль первого может привести лишь к увеличению спиральной диссекции, когда второй инструмент отклонится в другую сторону, но в том же слое, что и первый. Поэтому желательно переходить к способу параллельных проводников своевременно, не дожидаясь, пока дистальный фрагмент сосуда, заполняющийся через коллатерали, будет сдавлен гематомой. Большое значение имеет управляемость кончика проводника, поэтому мы считаем оптимальной парой проводников в таком случае Shinobi plus / Gaia Second (Third) или 2 проводника Shinobi plus.

Использование внутрисосудистого ультразвука для поиска истинного просвета при антеградной реканализации является известным, однако нечасто используемым в практике техническим приемом, требующим хорошего владения методом для уверенной дифференциации тканей, с одной стороны, и возможности подвести ультразвуковой датчик, не нарушив целостность сосудистой стенки – с другой. При соблюдении этих условий внутрисосудистое УЗИ (ВСУЗИ) позволяет значительно облегчить поиск просвета и успешно провести реканализацию (рис. 2).

Неизменно актуальным остается вопрос момента прекращения попыток реканализации. Несмотря на то что большое время рентгеноскопии и значительное количество использованного контраста являются естественными ограничениями, абсолютные величины этих параметров могут быть весьма различными. Мы считаем граничными параметрами время рентгеноскопии 60 мин и количество контраста 500 мл. Однако в некоторых случаях малоперспективность продолжения попыток может стать явной гораздо ранее. Поэтому мы считаем весьма актуальным высказывание профессора Д.Г. Иоселиани, что на самом деле опытный оператор во время операции чувствует, сможет ли он в конечном итоге справиться с окклюзией, и это должно руководить его действиями. Безусловным поводом к окончанию вмешательства является появление выраженных субинтимальных затеков или паравазата.

В ряде случаев при неудаче первичной реканализации оправданы попытки выполнения повторного вмешательства. Мы считаем их целесообразными, если в арсенале остались неиспользованные технические приемы, которые не были реализованы в рамках первичного вмешательства. Повторная операция, безусловно, не должна

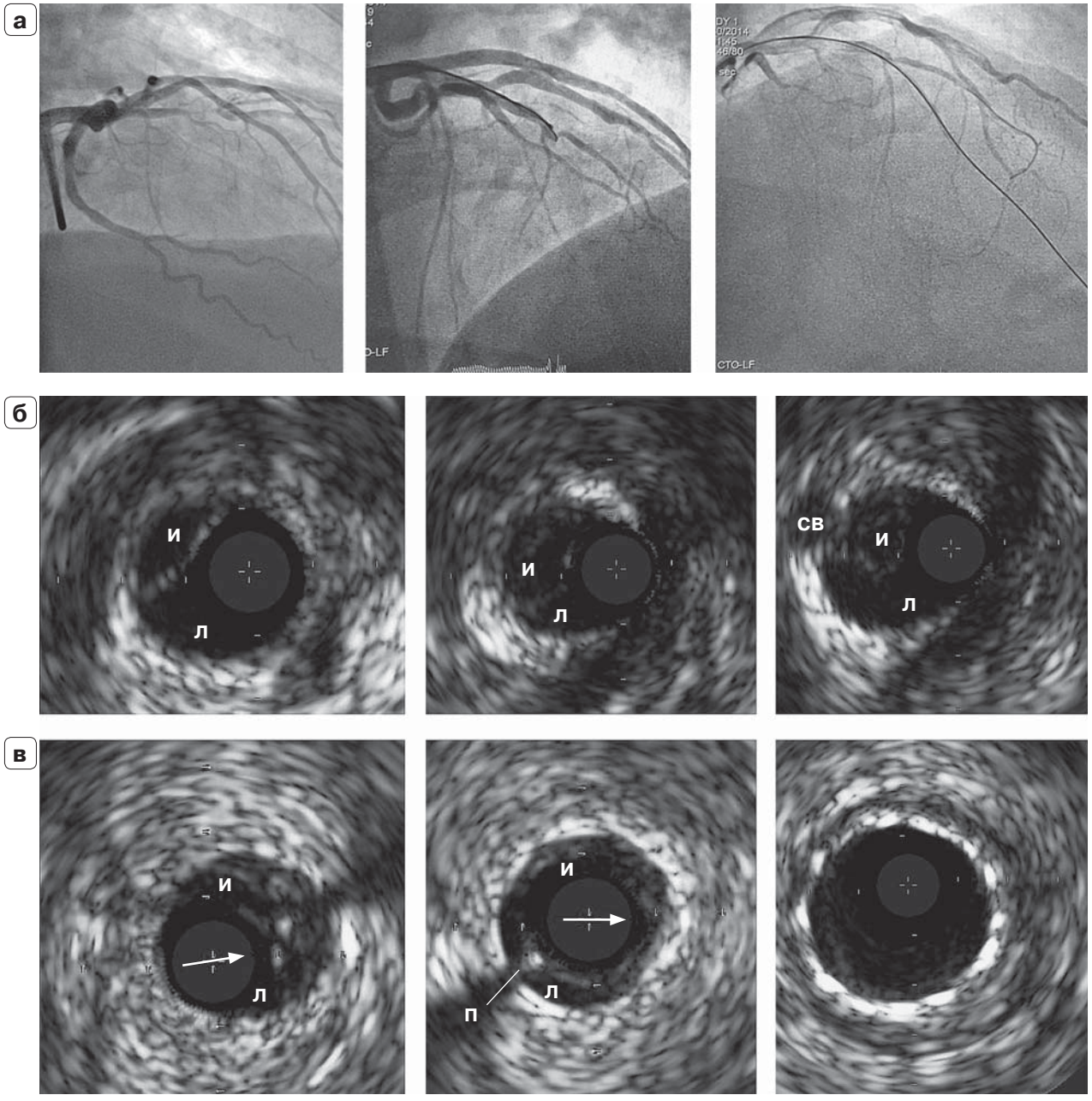

Рис. 2. Клинический пример реканализации с использованием ВСУЗИ.
а – исходная ангиография. Сегментарная окклюзия первого типа с хорошими внутрисистемными коллатералями. Тем не менее после реканализации коронарным проводником попытка проведения баллона безуспешна; б – ультразвуковой катетер заведен в область окклюзии. Датчик находится в ложном просвете, истинный просвет коллабирован; в – под контролем ВСУЗИ второй проводник введен в истинный просвет, затем датчик введен по этому проводнику, подтверждено корректное положение в просвете. Справа – ВСУЗИ-контроль после стентирования; г – контрольная ангиограмма после стентирования, полное восстановление кровотока.
И – истинный просвет, Л – ложный просвет, П – проводник, СВ – септальная ветвь.

Возможность корректного выбора параметров стента

Показатель	Оценка до операции	Оценка после реканализации на основании данных ангиографии	Оценка после реканализации на основании данных ВСУЗИ
Длина стента:			
первый тип окклюзии	+	+	+
второй тип	±	±	+
третий тип	–	+	+
Диаметр:			
при разнице диаметров	±	±	+
при поражении референсных сегментов	–	±	+
Бифуркация	–	±	+

Примечание. + – возможна достоверная оценка; ± – возможность оценки неполная или недостоверная; – – оценка невозможна.

сводиться к повторению ранее выполнявшихся технических приемов и должна иметь детальный план начиная с особенностей катетеризации и доступа (ретроградный или антеградный) и заканчивая выбором проводника, способа его поддержки и баллона для первичного прохождения окклюзии. Мы считаем оптимальным выполнение повторной попытки через 1,5–2 мес. В некоторых случаях повторная операция облегчается вследствие появления новых ходов и сообщений после предыдущего воздействия. Ретроградная реканализация в нашем опыте используется преимущественно при повторных вмешательствах. Практически во всех случаях для этого нами использован проводник Fielder XT и микрокатетер Corsair (Asahi Intecc).

В некоторых случаях прохождение проводника еще не знаменует успешную реканализацию, поскольку иногда бывает крайне затруднительно провести коронарный баллон. Заманчивым кажется использование ротаблятора, однако это требует замены проводника на специализированный для данного прибора, что далеко не всегда возможно. Несмотря на то что специализированные баллоны для реканализации заявлены в каталогах многих производителей, далеко не все из них являются таковыми на самом деле. Мы предпочитаем использовать для реканализации баллоны Emerge и Apex (в версии push) фирмы Boston Scientific и Tazuno фирмы Terumo. В особых случаях используем ультранизкопрофильные баллоны диаметром 1,1 мм – Across CTO (Acrostak) и NIC 1.1 ULP CTO (SIS Medical) и даже 0,85 мм – NIC Nano 0,85 CTO (SIS Medical). Весьма полезен прием вкручивания баллона – вращения его против часовой, а затем равное количество раз – по часовой стрелке с легким поступательным воздействием. В 9 из 10 случаев сложного прохождения этого приема бывает достаточно. В оставшихся 10% остается использовать еще одно специализированное устройство – Tornus (Asahi Intecc), представляющее собой микрокатетер с резьбой на конце, позволяющей ему "вворачиваться" в жесткую окклюзию. Если эти 2 приема оказываются неэффективны, необходимо удостовериться в адекватности положения проводника, не исключено, что он находится все же не в истинном просвете.

Как уже отмечено выше, собственно этапом реканализации операция при хронической окклюзии коронарной артерии не завершается. Не меньшее значение имеют правильный подбор необходимого стента и оптимальное исполнение его имплантации. Недооценка этих факторов, особенно в условиях достаточно длительной продолжительности операции к моменту имплантации, может перечеркнуть все усилия по реканализации. Важно и то, что отдаленный клинический результат не зависит от способа реканализаций хронических коронарных окклюзий (8). В большей степени отдаленный результат обусловливается как раз адекватностью следующего за реканализацией стентирования.

В отличие от стентирования при стенотическом поражении в преддверии операции реканализации в большинстве случаев оператор или не может заранее судить о размерах предполагаемого стента/стентов, или имеет весьма неполную информацию (см. таблицу). Это особенно актуально для случаев поражения третьего типа, при заинтересованности в процесс референсных сегментов, а также вовлеченности бифуркаций (при поражениях третьего типа может быть неизвестен сам факт наличия боковой ветви).

После реканализации ситуация в большинстве случаев также не проясняется полностью. На данное обстоятельство влияет и тот факт, что дистальное русло далеко не сразу адекватно раскрывается после восстановления антеградного кровотока. Введение нитратов лишь частично исправляет ситуацию, и во многих случаях единственной возможностью корректного подбора необходимого стента является использование внутрисосудистого ультразвукового сканирования, когда появляется возможность получения точных ответов на все вопросы по выбору необходимых параметров стента.

Результаты

Мы имеем опыт 1256 реканализаций хронических окклюзий коронарных артерий, выполненных в период с 1998 г. по июнь 2015 г., в том числе 602 (47,9%) операции за последние 4,5 года. Среди оперированных пациентов 88,6% составили мужчины, средний возраст больных – 55,36 + 7,15 года. Инфаркт миокарда ранее перенесли 69,8% пациентов. Сахарным диабетом страдали 16,2% оперированных больных.

Операции реканализации составили 19,0% от всех плановых рентгенэндоваскулярных вмешательств на коронарных артериях, что соответствует среднему проценту, приводимому в литературе, – от 7 до 20% (7, 9–12). Это свидетельствует о том, что отбор случаев для рентгенэндоваскулярной реканализации не был очень жестким, что важно для объективной оценки полученных результатов.

Наиболее часто – в 40,8% операций – выполнялась реканализация передней нисходящей артерии. Правая коронарная артерия оперирована в 36,1% случаев, огибающая артерия – в 21,4%. Реканализации венозных коронарных шунтов выполнены в 0,6% наблюдений.

В нашем опыте окклюзии первого типа составили 25%, второго типа – 43,8%, третьего типа – 31,2%. Таким образом, в 75% наблюдений до операции мы могли только предположительно судить о необходимых размерах стента или вообще не имели данных о размерах пораженного участка. Достаточно частое применение методов внутрисосудистой визуализации является единственным корректным способом такой оценки. Внутрисосудистый ультразвук использован нами в 17,5% от общего числа реканализаций. Большинство исследований – 55% – выполнялось после этапа реканализации и предилатации, т.е. были направлены как раз на оптимизацию подбора необходимых инструментов для стентирования. Одну треть ВСУЗИ составили контрольные исследования после установки стента. В последние 4 года в 22% операций на заключительном этапе для контроля использована оптическая когерентная томография (ОКТ), позволяющая получить исчерпывающие данные о качестве имплантации стента.

Необходимо отметить, что, несмотря на устоявшиеся принципы и подходы к проведению реканализации хронических окклюзий в нашей клинике, они не являются незыблемыми догмами, и представляется интересным проанализировать их трансформацию. Одним из важнейших факторов, влияющих на изменение технических подходов, является переход на трансрадиальный доступ как основной, что в свою очередь оказывает влияние на выбор инструментов и технических приемов.

До 2012 г. включительно при реканализациях нами использовался только трансфеморальный доступ. В 2013 г. трансрадиальный доступ использован в 9,4% операций, в 2014 г. – в 63,8%, в 2015 г. – в 79,1%. Одновременно значительно чаще стал использоваться второй доступ для катетеризации контралатеральной артерии. До 2012 г. в 1,3% операций применена катетеризация второй бедренной артерии. В 2013 г. второй доступ применен уже в 29,9% случаев (в 91,4% – бедренный); в 2014 г. – в 43,8% (в 93,5% – радиальный); в 2015 г. – в 49,3% (в 100% – радиальный). Частично это обусловлено меньшей травматичностью радиального доступа.

Оборотной стороной радиального доступа является менее устойчивое положение и меньший подпор гайдинг-катетера. Это в свою очередь требует более частого использования специальных технических приемов для стабилизации системы и улучшения подпора проводника. До 2012 г. включительно микрокатетер для подпора проводника использован в 0,9% наблюдений, "якорная" техника (в баллонном варианте) – в 0,3%. В последние 2,5 года микрокатетер с этой целью использован в 5 раз чаще – в 4,5% случаев, а "якорная" техника – в 23 раза чаще – в 6,9%. Как уже отмечено выше, значимой опцией, появившейся на рынке в последнее время, стал удлиняющий

катетер Guidezilla (Boston Scientific). В тех случаях, когда он может быть применен (локализация окклюзии в среднем или дистальном сегментах артерии, достаточный диаметр проксимального сегмента для сохранения проходимости боковых ветвей после введения удлиняющего катетера), данный инструмент надежно стабилизирует всю систему, создает оптимальный подпор для внедрения проводника и затем введения баллона и, что очень существенно, позволяет более чем вдвое уменьшить количество вводимого контрастного вещества.

Для реканализации в среднем использовано 1,15 коронарных проводника на операцию. Как отмечено выше, в подавляющем большинстве случаев мы использовали коронарные проводники Shinobi и Shinobi plus (Cordis) – они были применены в 73,4% всех операций и составили 64,3% от всех использованных проводников. При этом до 2012 г. на долю этих инструментов приходилось 75,3% от использованных проводников; в то же время в последние 2,5 года этот процент несколько уменьшился и составил 42%. Это, с одной стороны, явилось проявлением некоторого изменения технологии операции, связанного с переходом к трансрадиальному доступу, с другой – следствием появления новых семейств специализированных проводников. Проводники семейства Gaia фирмы Asahi, на наш взгляд, в этом ряду имеют наибольшее значение, поскольку реально предоставляют новые возможности по сравнению с проводниками других семейств. За 2 последних года частота их использования в нашем опыте достигла 25,7%. В этот же период проводники семейства Pilot (Abbott) применялись в 15,3% операций, семейства Whisper (Abbott) – в 9,6%, семейства Fielder (Asahi) – в 6,9%, семейства JET (Abbott) – в 4,6%, семейства Progress (Abbott) – в 2,7%. Примечательно, что по мере роста частоты использования других проводников, помимо Shinobi, существенно выросла частота использования нескольких различных проводников в рамках одной операции по сравнению с предшествующим периодом – до 20%, при этом в 3 из 4 случаев в качестве дополнительного проводника приходилось обращаться все к тому же проводнику Shinobi.

В нашем опыте мы достаточно редко прибегаем к ретроградному доступу, хотя и считаем необходимым иметь его в своем арсенале с точки зрения как технических навыков, так и наличия необходимых специфических инструментов. Доля использования ретроградного доступа в нашей клинике составляет всего 1,6%. В подавляющем большинстве случаев мы используем его как метод второй очереди, при неудаче антеградной реканализации. Повторная попытка реканализации стала чаще практиковаться нами в последнее время, и в последние 3 года выполнялась у 45% пациентов с безуспешной первой попыткой. У 62,5% пациентов из этого числа вторая попытка была успешной, из них у половины операция выполнена с использованием ретроградного доступа.

С годами происходила трансформация и способа окончания операции реканализации. 15–17 лет назад в половине случаев мы имплантировали голометаллические стенты, а в половине – заканчивали вмешательство баллонной ангиопластикой. В следующее десятилетие в 58,2% выполнялось стентирование голометаллическими стентами, в 32,3% – стентами с лекарственным покрытием, в 9,4% производилась только баллонная ангиопластика. Наконец, в последние 3 года стенты без покрытия имплантированы только 10,3% больных после реканализации, стенты с лекарственным покрытием – 86,1% больных, баллонная ангиопластика произведена 3,6% пациентов. Причина выполнения последней – выявление значительно обедненного периферического русла или малого диаметра артерии, которые невозможно было заподозрить до вмешательства. В некоторых из этих случаев мы применяли ангиопластику баллонами с лекарственным покрытием.

В среднем нами использовано 1,44 стента на поражение, при этом приоритет отдается длинным стентам (более 28 мм). Обязательным техническим моментом является постдилатация в среднем сегменте стента баллоном большего диаметра (с учетом выраженности положительного ремоделирования). При сомнении в адекватности аппозиции стента, подозрении на наличие тромба или пролабирования бляшки через эндопротез, возможности механической деформации или неполного расправления стента необходимо прибегать к внутрисосудистой визуализации, причем на этом этапе ОКТ имеет предпочтение перед ВСУЗИ.

Упомянутые технические принципы, выработанная стратегия лечения пациентов, а также постоянное внедрение в практику

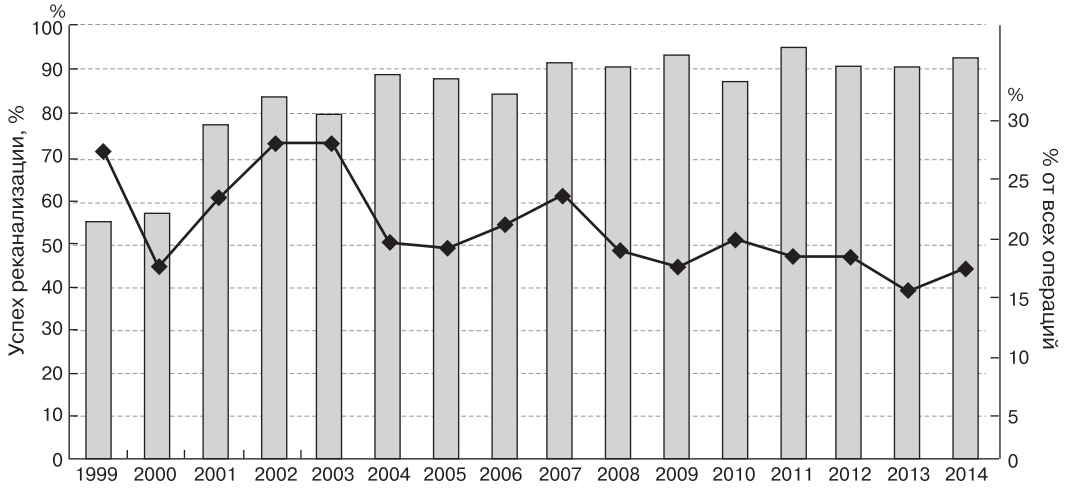

Рис. 3. Результативность реканализаций хронических окклюзий коронарных артерий. Серые столбцы – успех реканализации в %, черная линия – процент реканализаций хронических окклюзий от общего числа плановых коронарных вмешательств.

новых инструментов и технических приемов при сохранении взвешенного подхода к их использованию позволили добиться хороших результатов реканализаций хронических окклюзий в нашей клинике. За период 1999–2015 гг. непосредственный успех реканализаций составил 88,3% с колебаниями в последние 10 лет от 84,4 до 95,2. За период 2011–2015 гг. средний процент успеха составил 92%. К этим цифрам можно добавить еще 0,5% после упомянутых выше успешных повторных попыток реканализации. Весьма существенно, что, как уже отмечалось, полученные цифры не связаны с жестким отбором пациентов. На рис. 3 представлены частота успеха реканализации по годам и процент реканализаций хронических окклюзий от общего числа плановых коронарных вмешательств. Как видно из представленного графика, за последние 10 лет реканализации составляли от 15,5 до 23,6% от всех коронаропластик (в среднем 19%), что даже несколько выше данных литературы.

Заключение

Операция реканализации хронической окклюзии коронарной артерии остается как одним из самых сложных, так и одним из самых индивидуализированных рентгенэндоваскулярных вмешательств. Применение наработанных технических подходов и алгоритмов действий, рациональное и дифференцированное использование различных специализированных инструментов позволяют достичь высокого процента успеха операции реканализации даже при низкой частоте использования ретроградного доступа. Подбор оптимального размера стента при реканализациях хронических окклюзий коронарных артерий является творческим процессом, требующим повышенного внимания оператора как на этапе подготовки к операции, так и после реканализации. Применение внутрисосудистой визуализации на разных этапах интервенционного вмешательства способствует хорошим отдаленным результатам операции.

Список литературы

1. Hoye A., van Domburg R.T., Sonnenschein K., Serruys P.W. Percutaneous coronary intervention for chronic total occlusions: the Thoraxcenter experience 1992–2002. Eur. Heart J. 2005, 26, 2630–2636.
2. Di Mario C., Werner G.S., Sianos G. et al. European perspective in the recanalization of Chronic Total Occlusion (CTO): consensus document from the EuroCTO club. EuroIntervention. 2007, 3, 30–43.
3. Tanaka H., Morino Y., Abe M. et al. Impact of J-CTO score on procedural outcome and target lesion revascularisation after percutaneous coronary intervention for chronic total occlusion: a substudy of the J-CTO Registry (Multicentre CTO Registry in Japan). EuroIntervention. 2016, 11 (9), 981–988.
4. Sianos G., Werner G.S., Galassi A.R. et al. Recanalisation of Chronic Total coronary Occlusions: 2012 consensus document from the EuroCTO club. EuroIntervention. 2012, 8 (1), 139–145.
5. Постоялко А.С., Тараканов Ю.П., Губарь Е.Н., Мрочек А.Г. Стентирование хронических тотальных окклюзий коронарных артерий у больных ишемической болезнью сердца. Медицинские новости. 2004, 12, 73–76.
6. Chronic Total Occlusion: A Guide to Recanalization. Eds Waksman R., Saito S. John Wiley & sons, 2013, 308 p.

7. Percutaneous Coronary Interventions for Chronic Total Occlusions. Galassi's Tips & Tricks. Ed Galassi A.R. San Marino: Alpha, 2010, 362 p.
8. Рузанов И.С. Оценка непосредственных и отдаленных клинических результатов разных способов реканализации хронических окклюзий коронарных артерий: Автореф. дис. … канд. мед. наук. Саратов, 2012, 25 с.
9. Алекян Б.Г., Стаферов А.В. Рентгеноэндоваскулярная хирургия хронических тотальных окклюзий коронарных артерий. В кн.: Руководство по рентгеноэндоваскулярной хирургии сердца и сосудов; Под ред. Л.А. Бокерия, Б.Г. Алекяна. М., 2008, т. 3, 527–558.
10. Anderson H.V., Shaw R.E., Brindis R.G. et al. A contemporary overview of percutaneous coronary interventions. The ACC-NCDR. J. Am. Coll. Cardiol. 2002, 39, 1096–1103.
11. Stone G.W., Kandzari D.E., Mehran R. et al. Percutaneous recanalization of chronically occluded coronary arteries: a consensus document: Part 1. Circulation. 2005, 112, 2364–2372.
12. Stone G.W., Reifari N.J., Moussa I. et al. Percutaneous recanalization of chronically occluded coronary arteries a consensus document. Part II. Circulation. 2005, 112, 2530–2537.

Двадцатилетний опыт клинического применения внутрисосудистого ультразвукового сканирования в многопрофильной клинике

В.В. Демин, С.А. Долгов, А.В. Григорьев, А.В. Демин, А.Н. Желудков, Д.В. Демин, Е.В. Ломакина*

ГБУЗ “Оренбургская областная клиническая больница”, Оренбург, Россия

Проанализирован опыт почти 20-летнего использования внутрисосудистого ультразвукового исследования (ВСУЗИ) в многопрофильной клинике. Выполнено 3624 внутрисосудистых ультразвуковых сканирования, что значительно превышает объем подобных исследований любого другого отделения страны. Из выполненных процедур 83,7% составили ВСУЗИ коронарных артерий, 16,7% – прочих сосудов, включая периферические, почечные, брюшную аорту, а также исследования при врожденных пороках сердца.

Ключевые слова: *внутрисосудистое ультразвуковое исследование, коронарное стентирование, внутрисосудистая визуализация.*

Цель: провести анализ технологического развития и клинической информативности использования внутрисосудистого ультразвукового сканирования при диагностических исследованиях и лечебных процедурах в различных отделах сердечно-сосудистой системы.

Методы. С 1996 по 2015 г. включительно в отделении РХМДиЛ Оренбургской областной клинической больницы функционировало 6 систем для внутрисосудистого УЗИ (ВСУЗИ) различных производителей, 4 из которых (в том числе 2 – интегрированные в ангиографические комплексы) продолжают использоваться в настоящее время. Существующие комплексы для ВСУЗИ способны работать как с фазово-электронными, так и с механическими датчиками, 2 из них имеют также блоки для измерения фракционного резерва кровотока.

Результаты. Всего выполнено 3624 ВСУЗИ различных сосудистых бассейнов, из которых 83,7% – коронарных артерий (в половине случаев – с радиочастотным анализом – “виртуальной гистологией” или iMAP), 8,4% – при врожденной патологии, 3,9% – аорты и почечных артерий, 2,4% – артерий нижних конечностей, 0,3% – прочие и редкие исследования. За весь период зафиксировано только 2 (0,06%) осложнения, непосредственно связанных с выполнением ВСУЗИ.

Выводы. ВСУЗИ перед операцией обеспечивает наиболее точную качественную и количественную информацию о пораженном участке, оптимизируя выполнение вмешательства, а после операции позволяет объективно оценить ее результат. Широкое использование ВСУЗИ в клинической практике не только помогает решить диагностические и тактические задачи, но и способствует формированию у клинициста ответственного, взвешенного и объективного подхода к оценке поражения, выбору инструментов, в конечном итоге способствуя достижению благоприятных не только непосредственных, но и долговременных результатов лечения.

* *Адрес для переписки:*
Демин Виктор Владимирович
ГБУЗ “Оренбургская областная клиническая больница”,
отделение рентгенохирургических методов диагностики и лечения
460018 Оренбург, ул.Аксакова, 23
Тел. +7-3532-31-70-12.
E-mail: angiorenvd@mail.ru
Статья получена 25 марта 2016 г.
Принята к публикации 12 апреля 2016 г.

Введение

Внутрисосудистая визуализация с момента своего зарождения стала одним из наиболее ярких отражений качеств, отличающих эндоваскулярные методы диагностики и лечения в целом, – миниатюризации, высокотехнологичности и эффективности. Принято считать, что история внутрисосудистого ультразвукового исследования

(ВСУЗИ), остающегося наиболее распространенным методом внутрисосудистой визуализации, берет начало в 1989 г., и таким образом, в 2014 г. метод отметил свое 25-летие. Этому предшествовал период "предыстории" с 1971 по 1989 г., когда работами N. Bom были заложены основы технологий, давших начало первым клиническим устройствам. Следует отметить, что, несмотря на технологический прогресс, принципиально датчики для ВСУЗИ остались неизменными по настоящее время. Более того, уже в ранних работах предвосхищались практически все пути последующего технологического развития систем, включая приоритетное использование при стентировании сосудов, создание гибридных датчиков и методик, развитие внутрисосудистой допплерометрии и флоуметрии, синтез трехмерного изображения на основе внутрисосудистых ультразвуковых данных (1–4).

Безусловно, как и для большинства внутрисосудистых методов, принципиальным для ВСУЗИ стала его востребованность при диагностике и лечении коронарных артерий, как наиболее обширном и "финансовоемком" разделе интервенционной помощи. Прослеживается достаточно четкая связь между развитием интервенционных методов лечения и внутрисосудистых методов визуализации. Появление стентов знаменовало вторую революцию в интервенционной кардиологии вслед за собственно внедрением интервенционных вмешательств в виде баллонной ангиопластики. Именно ВСУЗИ способствовало разработке и внедрению концепции оптимального расправления стента как одного из важнейших условий благоприятных непосредственного и отдаленного результатов операции. На многие годы ВСУЗИ стало "золотым стандартом" как для сложных случаев в ежедневной практике, так и, в первую очередь, для научных исследований.

С появлением стентов с лекарственным покрытием, знаменовавшим третью революцию в интервенционной кардиологии, ВСУЗИ, в представлении некоторых авторов, стало излишним для достижения хороших клинических результатов. Однако достаточно быстро появление ряда проблем, специфических уже для стентов с лекарственным покрытием, заставило не только вернуться к идее точного визуального контроля адекватности имплантации эндопротеза, но и способствовало росту распространения ВСУЗИ. Более того, на данном этапе появился и еще один метод внутрисосудистой визуализации, получивший быстрое развитие и в настоящее время сопоставимый с внутрисосудистым ультразвуком, – оптическая когерентная томография (ОКТ). Следует отметить и феномен роста на данном этапе исследований фракционного резерва кровотока – метода, разработанного достаточно давно, но доказавшего свое значение и получившего полноценное развитие только в последнее десятилетие.

Наконец, четвертой революцией в интервенционной кардиологии принято считать клиническое внедрение рассасывающихся эндопротезов – скаффолдов. Само устройство данного вида стентов и технология их имплантации предполагают важнейшую роль точного подбора размеров и контроля качества их установки. Внутрисосудистые методы визуализации в данном отношении являются абсолютно незаменимыми, причем доминирующее значение приобретает уже ОКТ как метод, дающий исчерпывающую информацию о внутрипросветных структурах.

Несмотря на явное преобладание исследований коронарных сосудов, значение внутрисосудистых методов визуализации этим не ограничивается. Хотя в количественном плане частота изучения других сосудистых бассейнов намного меньше, ВСУЗИ и ОКТ находят применение в периферических, почечных, брахиоцефальных артериях, при некоторых видах врожденной патологии.

С некоронарными аспектами применения ВСУЗИ связаны и первые отечественные публикации, посвященные использованию внутрисосудистого ультразвука для диагностики артерий нижних конечностей (5–7). В ряде работ А.В. Иваницкого и соавт. (8–10) показаны возможности метода для диагностики патологии легочных артерий. Первые в отечественной литературе публикации, посвященные использованию внутрисосудистого ультразвука при коронарной патологии, опубликованы в 1995–1996 гг. (11, 12). Во всех этих публикациях анализировался опыт использования механических датчиков для ВСУЗИ. Клинические испытания и последующее внедрение в отечественную практику комплекса для ВСУЗИ с фазово-электронными датчиками проводились уже в нашей клинике, что получило отражение в серии публикаций, включая монографии (13–18).

Материал и методы

Первые ВСУЗИ в отделении рентгенохирургических методов диагностики и лечения Оренбургской областной клинической больницы выполнены в 1996 г., когда на нашей базе были проведены клинические испытания комплекса Oracle фирмы EndoSonics. Следует отметить, что полноценная работа отделения также начата в 1996 г. Таким образом, ВСУЗИ у нас является ровесником отделения. Фактически перечень использованных в нашем опыте комплексов и катетеров представляет собой историю совершенствования метода как такового.

Уже в использовавшейся достаточно ранней версии прибора наряду с чисто диагностическими фазово-электронными датчиками Visions F/x частотой 20 МГц применялись комбинированные катетеры Oracle F/x Plus, Oracle Focus F/x и Oracle Megasonics F/x, совмещенные с катетерами для ангиопластики. Запись исследований в данной системе была возможна только на видеокассету, что, безусловно, ограничивало возможности обработки и последующего анализа.

Дальнейшим развитием данной системы стал комплекс Oracle In-Vision, в последующем прошедший модификацию до системы In-Vision Plus (использовавшей программное обеспечение системы In-Vision Gold, которая вышла уже под маркой фирмы Jomed). Данный комплекс являлся уже полностью цифровым аппаратом, совместимым со стандартом DICOM и позволявшим производить запись на компакт-диски. Кроме того, появились новые функции и возможности: реконструкция третьей проекции, позволяющая при использовании автоматизированной системы протяжки точно измерять длину поражения и оптимально подбирать стент, и Chroma Flo, дающая возможность лучше идентифицировать просвет посредством цветового картирования потока крови. Новое поколение датчиков было уже несовместимо с предыдущими приборами, при этом их линейка расширилась: помимо датчиков Vision Five-64 F/x и Megasonics Five-64 F/x, продолжавших предыдущие серии, появились версии датчиков Visions PV 018 F/x (несколько большего профиля, при этом с большей глубиной проникновения) и Visions PV 8,2 F (частотой 10 МГц, профилем 8,2 F, потенциально способный исследовать крупные сосуды, вплоть до аорты, и камеры сердца). На наш взгляд, очень интересным и клинически оправданным стал опыт выпуска системы JoSonics Flex, созданной по принципу "три в одном": стент, смонтированный на баллоне, совмещенном с ультразвуковым датчиком. К сожалению, данный вариант датчиков выпускался относительно недолго, а затем был прекращен выпуск и баллонов, совмещенных с датчиком ультразвука. Коронарные датчики эволюционно совершенствовались, появилась новая модель – Avanar F/x, без принципиального изменения их свойств и качества изображения.

Следующим поколением систем с фазово-электронными датчиками стал комплекс S5, выпущенный уже под новым брендом – фирмы Volcano. Данная система стала первой, получившей версию, интегрированную в ангиографический комплекс. По мере замены имевшихся в отделении ангиографических систем и окончания ресурса комплекса In-Vision Plus у нас было развернуто 3 аппарата S5: 1 – в мобильной и 2 – в интегрированной в ангиографы версии (S5i). Главным принципиальным отличием от имевшегося у нас ранее прибора стало появление функции радиочастотного анализа данных ВСУЗИ – "виртуальной гистологии" (впервые внедренной производителем в аппарате IVG3). Комплекс совместим с предыдущими версиями датчиков наряду с новым поколением – Eagle Eye, Eagle Eye Gold, Eagle Eye Platinum. Кроме того, новым шагом производителя для более широкого удовлетворения запросов пользователей стало появление возможности использования на одной платформе не только фазово-электронных, но и механических высокочастотных датчиков (Revolution, 45 МГц).

Нами используется также еще один комплекс, представляющий последнее на сегодняшний день поколение другой ветви развития доступных в настоящее время аппаратов для ВСУЗИ – iLab фирмы Boston Scientific. В течение ряда лет происходит совершенствование программной базы комплекса. Одной из возможностей текущей версии является вариант радиочастотного анализа – iMap, который, однако, может исчезнуть в новой версии программы. Текущее поколение датчиков представлено коронарным – Atlantis SR Pro – частотой 40 МГц и внутрисердечным – Ultra ICE – частотой 9 МГц.

Из четырех используемых комплексов для ВСУЗИ, размещенных в трех рентгенооперационных, 2 представлены в интегрированной и 2 – в мобильной версиях. Все си-

стемы имеют вывод информации на мониторную подвеску в операционной, что делает более удобным процесс получения и обработки информации. Такое размещение аппаратуры позволяет в любой момент времени выполнить в каждой из операционных ВСУЗИ любых сосудов.

Результаты

Условия многопрофильного стационара, в которых функционирует наше отделение, диктуют необходимость выполнения эндоваскулярных операций на различных отделах сосудистого русла. Естественным следствием этого является стремление применить возможности доступных современных средств диагностики не только при исследовании коронарных сосудов, но и других отделов сердечно-сосудистой системы.

ВСУЗИ стало неотъемлемой частью клинической работы отделения и его использование в настоящее время носит рутинный характер. Всего с 1996 по 2015 г. включительно в нашем отделении выполнено 3624 ВСУЗИ, что значительно превышает опыт любого другого отделения страны.

Как следует из рис. 1, за истекший период количество ВСУЗИ в год варьировало в достаточно широких пределах и в соответствии с этим можно выделить несколько периодов: в первые 5 лет (1996–2000 гг.) оно составляло до 50 в год (12–46), с 2001 по 2008 г. колебалось в диапазоне от 50 до 100 ежегодно, в последующие 3 года увеличилось в среднем до 150 в год по мере роста общего числа коронарных вмешательств, а в 2012–2014 гг., в период выполнения рандомизированного исследования "ОРЕНБУРГ" (19), существенно превысило отметку 600 исследований ежегодно.

Безусловно, подавляющее большинство исследований (3081 – 83,7%) проведено в коронарных артериях у больных с ишемической болезнью сердца (см. таблицу). Именно увеличением количества исследований коронарных артерий обусловлена общая динамика роста числа ВСУЗИ (рис. 2). Однако и оставшиеся на некоронарные исследования 16,3% ВСУЗИ превышают опыт большинства клиник России, имеющих соответствующее оборудование. Интересно, что в первые годы освоения метода количество ВСУЗИ во всех других локализациях сосудистого русла было сопоставимым с исследованиями коронарных артерий.

Ранее мы уже анализировали различные аспекты клинического применения ВСУЗИ при вмешательствах на коронарных артериях (17, 20). Следует подчеркнуть, что рутинное использование метода отнюдь не предполагает его применение в большинстве операций, что подтверждается и рядом выполненных к настоящему времени исследований. Поэтому следует придерживаться дифференцированного подхода к применению ВСУЗИ в различных случаях.

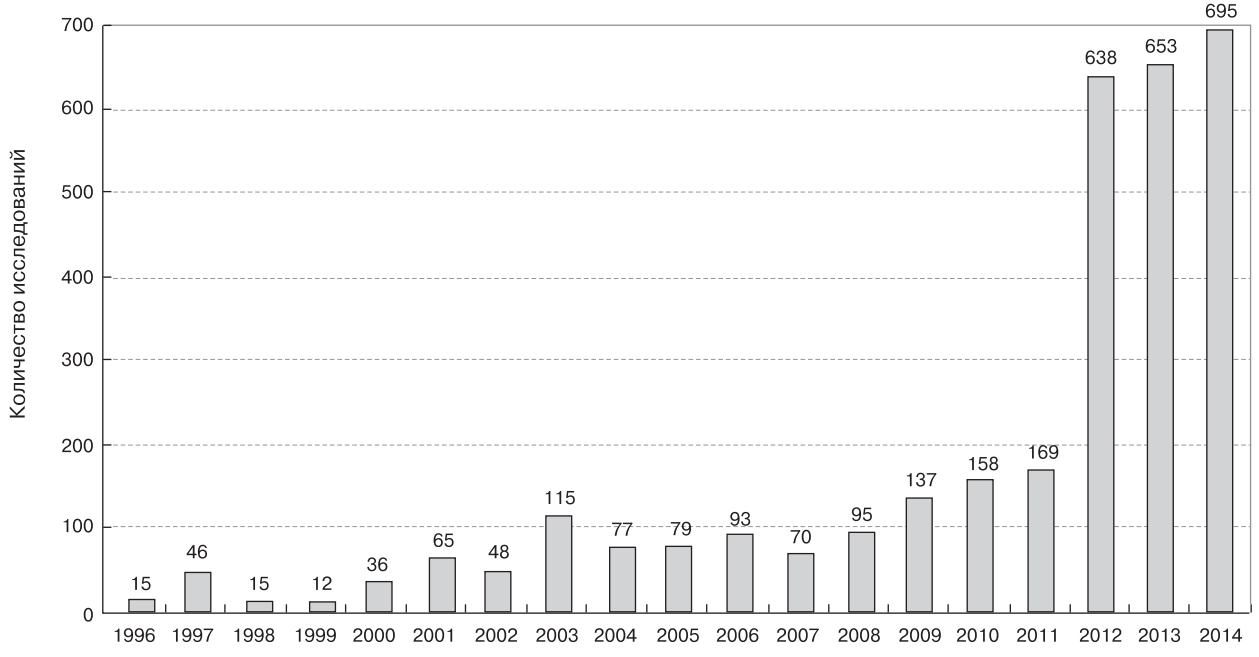

Рис. 1. Динамика количества ВСУЗИ, выполненных в Оренбургской областной клинической больнице по годам.

Частота ВСУЗИ различных сосудов за истекший период

	Коронарные артерии	Врожденная патология		Периферические артерии					Редкие случаи	Всего
		ОАП	коарктация аорты	почечные	аорта	подвздошные	бедренные	подколенная		
N	3081	274	29	119	23	39	44	4	11	3624
%	83,7	7,6	0,8	3,3	0,6	1,1	1,2	0,1	0,3	100

Примечание. ОАП – открытый артериальный проток.

Опыт оператора в данном случае имеет определяющее значение, во-первых, для решения вопроса о целесообразности использования ВСУЗИ в каждом конкретном случае, а во-вторых, для безопасного и быстрого выполнения процедуры, без существенного удлинения времени операции. Вместе с тем, по нашему мнению, существует ряд ситуаций, при которых использование ВСУЗИ является почти обязательным. К ним следует отнести, в частности, стентирование ствола левой коронарной артерии, установку специализированных бифуркационных стентов, имплантацию биоабсорбируемых скаффолдов. В этих случаях в нашей клинике использование ВСУЗИ (или в некоторой части операций ОКТ) является обязательным. Будучи использованным на начальном этапе операции (а иногда еще на стадии диагностики), ВСУЗИ дает точное представление о морфологических параметрах сосуда и позволяет выбрать инструменты оптимальных размеров. Контрольные исследования во время вмешательства дают оценку адекватности произведенного воздействия и способствуют рациональному решению вопроса о необходимости продолжения операции и выборе средств дальнейшего воздействия или о целесообразности завершения вмешательства. Если целевые показатели не достигнуты, производится дополнительное воздействие с применением большего баллона, большего давления или большей экспозиции в зависимости от особенностей полученных параметров. На конечном этапе разработанные нами критерии адекватности произведенного вмешательства (17, 20) позволяют оце-

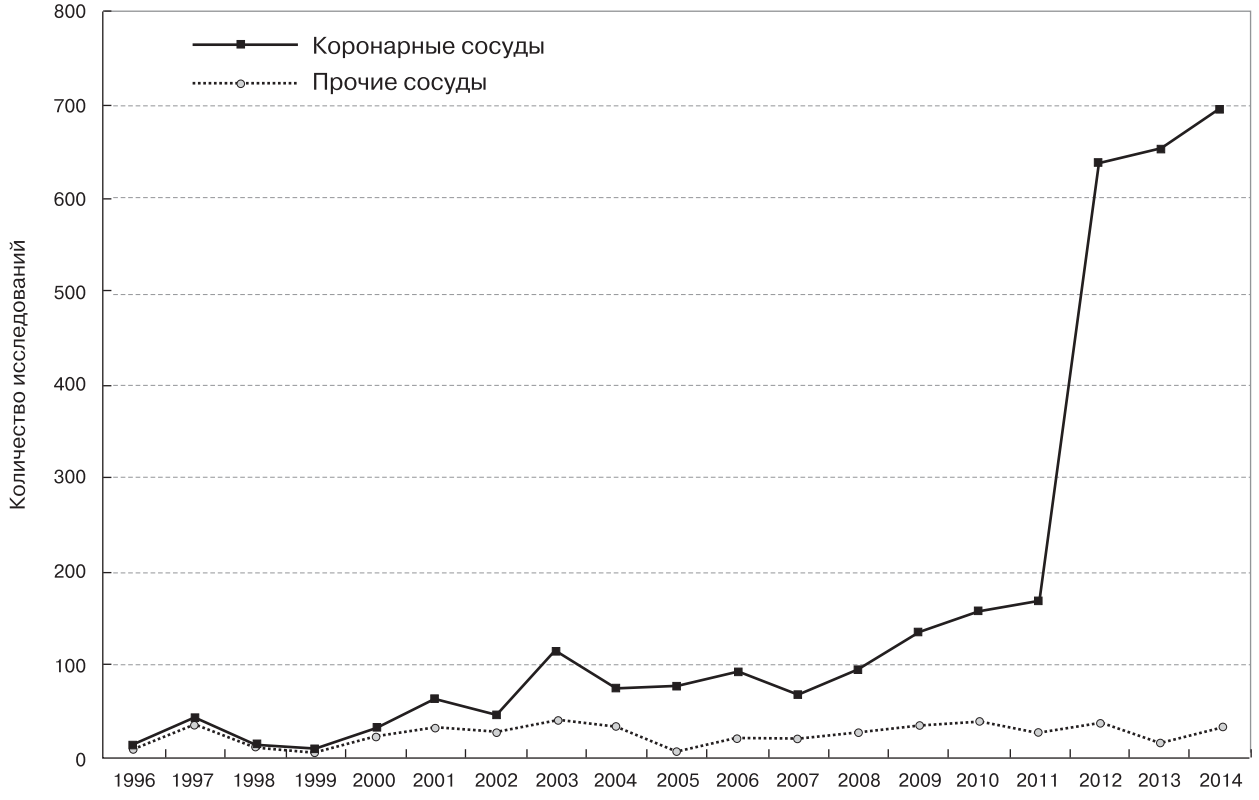

Рис. 2. Соотношение ВСУЗИ различных сосудов по годам.

нить его непосредственно у операционного стола. Главной целью применения ВСУЗИ является оптимизация клинических результатов, показателем которой, в частности, является частота рестенозов.

ВСУЗИ с радиочастотным анализом отраженного сигнала ("виртуальная гистология", или iMAP), произведенное более чем в половине всех случаев исследований коронарных артерий (1648 исследований), значительно дополняло данные серошкального внутрисосудистого ультразвука на начальном этапе операции, позволяя разграничить гистологическую структуру атеромы и выделить некротическую, кальцинированную, фиброзную и липидную ткань. В некоторых случаях мы учитывали данные радиочастотного анализа при решении вопроса о целесообразности вмешательства на "пограничном" поражении – склоняясь к операции при выявлении гистологически нестабильных участков и воздерживаясь от нее при отсутствии признаков нестабильности.

Преимуществом ВСУЗИ по сравнению с новым методом внутрисосудистой диагностики – ОКТ – является большая проникающая способность ультразвука, позволяющая оценить всю толщину стенки сосуда и стенозирующий субстрат, в то время как ОКТ обеспечивает более детальную и достоверную информации о внутрипросветных наложениях, состоянии стента и интимы сосуда. Поэтому, с известной степенью упрощения, можно говорить о приоритетном использовании внутрисосудистого ультразвука на начальных этапах операции, а ОКТ – в качестве контроля на заключительных.

Помимо коронарных артерий, мы придерживаемся рутинного подхода к использованию ВСУЗИ у 2 групп больных.

Под контролем ВСУЗИ мы производим большинство (67,6%) операций на почечных артериях, начав эти исследования в ранний период, когда вмешательства выполнялись еще без стентирования. Анатомически это обусловлено существенной разницей в ангиографических и ультразвуковых измерениях диаметров почечной артерии, при этом в ряде случаев, при устьевом поражении, корректно определить должный диаметр при ангиографии просто не представляется возможным. Средняя величина должного диаметра артерии в зоне стентирования по данным ВСУЗИ в нашем опыте была на 0,64–1,0 мм больше, чем по ангиографическим измерениям, а это определяет выбор уже иного диаметра стента (17, 21, 22). Клинические результаты подтверждают целесообразность такого подхода – в нашем опыте рестенозы в почечных стентах носят казуистический характер.

На первом месте по частоте некоронарного использования ВСУЗИ в нашем опыте находятся измерения открытого артериального протока – ОАП (7,6% от всех ВСУЗИ и 56,3% от всех операций закрытия ОАП). Точная оценка размеров артериального протока и его ампулы с помощью ВСУЗИ обеспечивает возможность адекватно подобрать размеры и вид инструмента для закрытия протока (23, 24). Представляют практический интерес и впервые описанные нами варианты и особенности морфологического строения протока, в конечном счете также влияющие на безопасность и исход вмешательства (17).

ВСУЗИ было информативно и при другом виде врожденной патологии – коарктации аорты (17, 24). Нами выполнено 29 таких исследований. Учитывая большую точность измерений, чем при ангиографии, потенциально метод позволяет лучше выбрать размер баллона для пластики аорты или имплантируемого стента. Вместе с тем измерение должного диаметра в зоне собственно коарктации невозможно ввиду характера патологии, а измерение должного диаметра на уровне диафрагмы (как при анализе ангиографических данных) несколько нивелирует разницу результатов.

ВСУЗИ артерий нижних конечностей и аорты при атеросклеротическом поражении было произведено в 110 случаях, из них аорты – в 23, поверхностной и глубокой бедренных артерий – в 44, подвздошных – в 39 и подколенной – в 4 наблюдениях. Метод является приоритетным при ангиографически неопределенных, эксцентричных и протяженных поражениях периферических сосудов. Как уже отмечалось выше, ВСУЗИ чаще использовалось нами в периферических артериях на этапе накопления опыта. Однако и в настоящее время в некоторых ситуациях оно применяется в обязательном порядке. Одним из таких показаний является необходимость стентирования терминального отдела аорты при атеросклеротическом поражении с переходом или без перехода на подвздошные артерии (17). Кроме того, весьма целесообразно использование внутрисосудистого ультразвука после применения механических средств

реканализации, баллонов с лекарственным покрытием, при пограничных рестенозах в периферических стентах.

ВСУЗИ может с успехом применяться и в ряде других нестандартных клинических ситуаций, обеспечивая необходимую диагностическую информацию для рациональной тактики лечения, о чем свидетельствуют отдельные редкие случаи использования нами метода при вмешательствах на коронарных шунтах (4 больных), артериовенозных фистулах (2 больных), венозных сосудах (5 больных) и других (17).

Отдельно следует остановиться на вопросах безопасности метода. За весь период у нас зафиксировано только 2 (0,06%) осложнения, непосредственно связанных с выполнением ВСУЗИ. При соблюдении технологии, контроле свертывающей системы (мониторинг активированного времени свертывания, дополнительная гепаринизация при использовании метода на диагностической стадии), наличии определенного опыта и возможности быстро оценить результаты у операционного стола, ВСУЗИ является безопасным и высокоинформативным современным средством инвазивной диагностики. Дополнительное время, необходимое на его выполнение, – 7–12 мин в зависимости от количества протяжек катетера – несопоставимо с теми клиническими преференциями, которые получает оператор.

Заключение

Ангиография, долгое время считавшаяся "золотым стандартом", дает сведения о просвете сосуда, но не о его строении. ВСУЗИ, обеспечивающее эту информацию, способствовало достижению современного уровня коронарной ангиопластики и стентирования сосудов. ВСУЗИ внедрено в практику на 10 лет позднее коронарной пластики, но сыграло огромную роль в выработке современной стратегии выполнения интервенционных вмешательств. Оно развилось на основе самых современных катетерных, электронных и компьютерных технологий и дает перед операцией наиболее точную информацию относительно степени и протяженности поражения и характеристиках атероматозного субстрата, что оптимизирует подбор стента, а после операции позволяет оценить адекватность его имплантации. Широкое использование ВСУЗИ в клинической практике не только помогает решить диагностические и тактические задачи, но и способствует формированию у клинициста ответственного, взвешенного и объективного подхода к оценке поражения, выбору инструментов, в конечном итоге способствуя достижению благоприятных не только непосредственных, но и долговременных результатов лечения.

Список литературы

1. Aretz H.T., Gregory K.W., Martinelli M.A. et al. Ultrasound guidance of laser atherectomy. Int. J. Card. Imaging. 1991, 6, 231–237.
2. Crowley R.J., Hamm M.A., Joshi S.H. et al. Ultrasound guided therapeutic catheters: recent developments and clinical results. Int. J. Card. Imaging. 1991, 6, 145–156.
3. Pandian N.G., Hsu T.L. Intravascular ultrasound and intracardiac echocardiography: concepts for the future. Am. J. Cardiol. 1992, 69, 20, 6H–17H.
4. Van Urk H., Gussenhoven W.J., Gerritsen G.P. et al. Assessment of arterial disease and arterial reconstructions by intravascular ultrasound. Int. J. Card. Imaging. 1991, 6, 157–164.
5. Померанцев Е.В., Воронин В.А., Давыдов С.А., Нечаев Д.Д. Первый опыт клинического применения внутрисосудистого ультразвукового сканирования в общей ангиографии. Терапевтический архив. 1992, 12, 10–17.
6. Иваницкий А.В., Чигогидзе Н.А., Соболев А.В. и др. Первый опыт применения внутрисосудистого ультразвукового сканирования у пациента после операции вибромеханической реканализации и транслюминальной баллонной ангиопластики поверхностной бедренной артерии. Грудная и сердечно-сосудистая хирургия. 1995, 5, 70–72.
7. Шебряков В.В., Егин Е.И., Шехтер Ю.И., Савелло В.Е. Опыт применения баллонной ангиопластики при лечении и диагностике хронической ишемии нижних конечностей. Международный симпозиум по сердечно-сосудистой и интервенциональной радиологии. М., 1995, 89 с.
8. Иваницкий А.В., Соболев А.В, Лепихова И.И. и др. Значение внутрисосудистого ультразвукового исследования в диагностике состояния легочно-артериального русла у больных с врожденными пороками сердца. Протокол заседания ассоциации сердечно-сосудистых хирургов от 26.12.97 г. Грудная и сердечно-сосудистая хирургия. 1998, 6, 64–65.
9. Иваницкий А.В., Соболев А.В, Лепихова И.И. и др. Внутрисосудистое ультразвуковое исследование легочных артерий. Грудная и сердечно-сосудистая хирургия. 1998, 4, 35–42.
10. Крюков В.А., Иваницкий В.А., Соболев А.В. и др. Внутрисосудистое ультразвуковое исследование в клинике сердечно-сосудистой хирургии. Третий Всероссийский съезд сердечно-сосудистых хирургов: Тезисы докладов и сообщений. М., 1996, 255 с.
11. Бабунашвили А.М., Иванов В.А. Улучшение геометрии просвета коронарной артерии путем чрескожной эндоваскулярной имплантации спиралевидного стента после баллонной коронарной ангиопластики. Грудная и сердечно-сосудистая хирургия. 1995, 5, 68–70.

12. Иваницкий А.В., Алекян Б.Г., Крюков В.А. и др. Значение внутрисосудистого ультразвукового исследования в оценке состояния просвета и стенки сосудов при интервенционных радиологических процедурах. Вестник рентгенологии. 1996, 5, 26–34.
13. Демин В.В., Абугов С.А., Кича И.П. и др. Применение интракоронарного ультразвукового сканирования для контроля результатов коронарной ангиопластики и коронарного стентирования. Прогресс и проблемы в лечении заболеваний сердца и сосудов: Материалы юбилейной конференции, посвящ. 100-летию Санкт-Петербургского государственного медицинского университета им. акад. И.П. Павлова. СПб., 1997, 70 с.
14. Демин В.В., Желудков А.Н., Кича И.П. и др. Внутрисосудистое ультразвуковое сканирование как метод, расширяющий возможности диагностики поражений артериального русла. Юбилейная научно-практическая конференция Оренбургской областной клинической больницы (к 125-летию больницы). Оренбург, 1997, 82–83.
15. Демин В.В., Кича И.П., Зеленин В.В. и др. Использование внутрисосудистого ультразвука для контроля адекватности и эффективности эндопротезирования периферических и коронарных артерий. Юбилейная научно-практическая конференция Оренбургской областной клинической больницы (к 125-летию больницы). Оренбург, 1997, 80–81.
16. Демин В.В., Кича И.П., Зеленин В.В. и др. Возможности внутрисосудистого ультразвукового сканирования для диагностики поражений периферических и почечных артерий. Прогресс и проблемы в лечении заболеваний сердца и сосудов: Материалы юбилейной конференции, посвящ. 100-летию Санкт-Петербургского государственного медицинского университета им. акад. И.П. Павлова. СПб., 1997, 118 с.
17. Демин В.В. Клиническое руководство по внутрисосудистому ультразвуковому сканированию. Оренбург: Южный Урал, 2005, 400 с.
18. Сандриков В.А., Демин В.В., Ревуненков Г.В. Катетерная эхография сердечно-сосудистой системы и полостных образований. М., 2005, 256 с.
19. Демин В.В., Галин П.Ю., Демин Д.В. и др. Сравнение стратегий имплантации стентов с лекарственным покрытием под контролем внутрисосудистого ультразвукового исследования или ангиографии: рандомизированное исследование "ОРЕНБУРГ". Часть 1. Актуальность, дизайн исследования, непосредственные клинические результаты. Диагностическая и интервенционная радиология. 2015, 9 (3), 31–43.
20. Демин В.В., Зеленин В.В., Желудков А.Н. и др. Внутрисосудистое ультразвуковое сканирование при интервенционных вмешательствах на коронарных артериях: оптимальное применение и критерии оценки. Международный журнал интервенционной кардиоангиологии. 2003, 1, 66–72.
21. Демин В.В., Демин А.В., Алмакаев А.К. и др. Внутрисосудистый ультразвуковой контроль при ангиопластике и стентировании почечных артерий: Тезисы 4-го Российского съезда интервенционных кардиоангиологов. Международный журнал интервенционной кардиоангиологии. 2011, 24, 39–40.
22. Демин В.В., Лавренко С.А., Желудков А.Н., Демин А.В. Применение ВСУЗИ при некоронарной патологии – неиспользованные резервы. В кн.: Рентгеноэндоваскулярная диагностика и лечение: достигнутые рубежи и перспективы развития; Под ред. В.В. Демина. Оренбург: Газпромпечать, 2010, 522–540.
23. Демин В.В., Зеленин В.В., Дегтярев А.Г. и др. Первый опыт применения внутрисосудистого ультразвукового сканирования во время операции эмболизации открытого артериального протока. Грудная и сердечно-сосудистая хирургия. 2002, 1, 42–45.
24. Демин В.В., Желудков А.Н., Зеленин В.В. и др. Рентгенохирургические операции по поводу коарктации аорты и открытого артериального протока с использованием внутрисосудистого ультразвукового исследования. Хирургия. 2003, 4, 9–13.

Оптимальная имплантация стентов бифуркационного дизайна при лечении бифуркационных поражений коронарных артерий с использованием внутрисосудистой визуализации: 10-летний опыт

В.В. Демин, М.М. Мурзайкина, А.В. Демин, С.А. Долгов, А.В. Григорьев, Э.В. Гаврилов*

ГБУЗ “Оренбургская областная клиническая больница”, Оренбург, Россия

Лечение бифуркационных поражений коронарных артерий остается актуальной проблемой интервенционной кардиологии. В работе рассмотрен опыт использования для лечения данного вида патологии специализированных бифуркационных стентов, имплантируемых под контролем внутрисосудистой визуализации. 164 стента специального бифуркационного дизайна 7 видов имплантированы 158 пациентам. 146 операций проведено под контролем внутрисосудистого УЗИ (ВСУЗИ), 9 – под контролем оптической когерентной томографии. Частота рестенозов составила 11,6%, при использовании вариантов стентов с лекарственным покрытием – 4,7%. При выполнении операции под контролем ВСУЗИ частота рестенозов составили 8,9%, под контролем ангиографии – 33,3%. В сроки до 8 лет положительный результат операции по данным контрольной ангиографии и телефонного опроса сохранялся в 81% наблюдений.

Ключевые слова: *бифуркационное поражение, коронарное стентирование, специальные бифуркационные стенты, внутрисосудистая визуализация, внутрисосудистое ультразвуковое исследование, оптическая когерентная томография.*

Цель: оценить непосредственные и отдаленные результаты лечения бифуркаций коронарных артерий с крупной боковой ветвью (диаметром более 2,5 мм) с применением стентов специального бифуркационного дизайна под контролем внутрисосудистых методов визуализации.

Методы. 158 пациентам произведена имплантация 164 стентов специального бифуркационного дизайна 7 видов. “Истинные” бифуркации (типы 1,1,1; 1,0,1 и 0,1,1) составили 64,6% всех поражений. В 146 (89,0%) случаях во время операций выполнялось внутрисосудистое ультразвуковое исследование (ВСУЗИ). В 9 случаях в качестве контроля при операциях бифуркационного стентирования была использована оптическая когерентная томография (ОКТ).

* *Адрес для переписки:*
Демин Виктор Владимирович
ГБУЗ “Оренбургская областная клиническая больница”,
отделение рентгенохирургических методов диагностики и лечения
460018 Оренбург, ул.Аксакова, 23.
Тел. +7-3532-31-70-12.
E-mail: angiorenvd@mail.ru
Статья получена 25 марта 2016 г.
Принята к публикации 12 апреля 2016 г.

Результаты. Технический успех операций имплантации стентов бифуркационного дизайна составил 100%. У всех пациентов отмечался благоприятный непосредственный клинический результат. Отмечен 1 тромбоз боковой ветви на 2-сутки после операции. Частота рестенозов составила 11,6%: в группе стентов с лекарственным покрытием – 4,7%, голометаллических стентов – 19,2%. В группе “истинных” бифуркаций частота рестенозов составила 17,9%, в остальных подгруппах – 8,3%. При выполнении операции под контролем ВСУЗИ частота рестенозов была существенно меньше, чем при использовании только ангиографии, – соответственно 8,9 и 33,3%. Контрольная коронарография по клиническим показаниям была выполнена у 36 пациентов в сроки от 2 мес до 8 лет, выявлены рестенозы в 18 стентах. Телефонный опрос выполнен еще у 64 пациентов, 63 из них отметили улучшение или стабильное состояние. Всего в сроки до 8 лет положительный результат операции сохранялся в 81% наблюдений.

Выводы. Использование специализированных бифуркационных стентов является эффективным методом лечения бифурка-

ционных поражений коронарных артерий. Применение ВСУЗИ и ОКТ позволяет оптимизировать выбор стента, результаты имплантации и отдаленные результаты лечения.

Введение

Бифуркационные поражения встречаются в клинической практике интервенционных кардиологов ежедневно и составляют приблизительно 15–20% всех случаев чрескожных коронарных вмешательств (1, 2).

На основании данных многочисленных рандомизированных исследований и регистров большинство экспертов, включая консенсус Европейского бифуркационного клуба (EBC), считают предпочтительным использование при лечении бифуркационных поражений одного стента с условным применением второго только в случае выраженного рестеноза или ограничения проходимости боковой ветви после стентирования основной (2). Вместе с тем в документе EBC отмечается, что в упомянутые исследования часто включались не истинные бифуркации или поражения с диаметром боковой ветви менее 2,5 мм. В то же время при диаметре боковой ветви более 2,75 мм и стенозе боковой ветви более 50% в ряде исследований (Nordic-Balti cIV trial, DKCRUSH II trial) показан тренд к лучшим результатам при использовании двухстентового подхода. Поэтому консенсус EBC предполагает использование двухстентовой стратегии при большом диаметре боковой ветви и ее протяженном поражении (2). К этому можно добавить неблагоприятный угол для рекроссинга после стентирования основной ветви, а также уточнения по диаметру боковой ветви (>2,5 мм) и распространенности поражения боковой ветви от устья – более 10 мм (3).

Немаловажны технические ограничения, сопряженные с использованием обычного подхода к ангиопластике бифуркационных поражений: проблемы с поддержанием доступа к боковой ветви в течение процедуры; прижатие боковой ветви распорками стента, установленного в главную ветвь, приводящее к затруднениям при повторном введении проводника или проведении баллона/стента в боковую ветвь; деформация главной ветви при расширении боковой ветви; невозможность полностью покрыть и укрепить устье боковой ветви; невозможность сохранения структуры стента и его деформация при баллонной пластике боковой ветви (4, 5). Если добавить к этому недостаточную информативность ангиографии для достоверной оценки результата бифуркационного стентирования, во многих случаях возможен субоптимальный результат, который проявляется уже клинически в отдаленном периоде.

Одним из путей решения данных проблем стала разработка специализированных бифуркационных стентов (dedicated bifurcation stents), которые в идеале должны были быть свободны от указанных недостатков. Вместе с тем задача создания оптимального бифуркационного стента не может считаться решенной до настоящего времени. Слабыми местами имеющихся на рынке стентов являются в ряде случаев достаточно большой профиль, затрудняющий манипуляции, подчас сложные приемы доставки и позиционирования по отношению к боковой ветви, все еще ограниченный диапазон размеров, главным образом по длине. Тем не менее поиск оптимальной бифуркационной платформы продолжается, а спектр предложенных стентов увеличивается, хотя и не такими темпами, как несколько лет назад. Целый ряд тактических вопросов использования специализированных бифуркационных стентов еще не разрешен: в каких случаях предпочтительно их использовать, бифуркационным стентом какой конструкции лучше воспользоваться в той или иной ситуации, каких отдаленных результатов следует ожидать при использовании данных устройств. Возможно, нерешенность этих вопросов объясняет недостаточное внимание к использованию стентов специального бифуркационного дизайна в России.

Преимуществом специализированных бифуркационных стентов является в известной степени объединение в одном устройстве условной одностентовой и многостентовой стратегий. В результате их использования достигается более надежный контроль за сохранением проходимости боковой ветви во время процедуры, в большинстве случаев без необходимости перепроведения проводника; обеспечивается более адекватный размер ячеи стента на уровне устья боковой ветви без разрушения или выраженной деформации структуры эндопротеза (в случае лекарственных стентов сопряженной еще и с повреждением покрытия); не возникает проблем с заведением баллонов для финальной пластики по кисинг-методике; данный вид стентов может

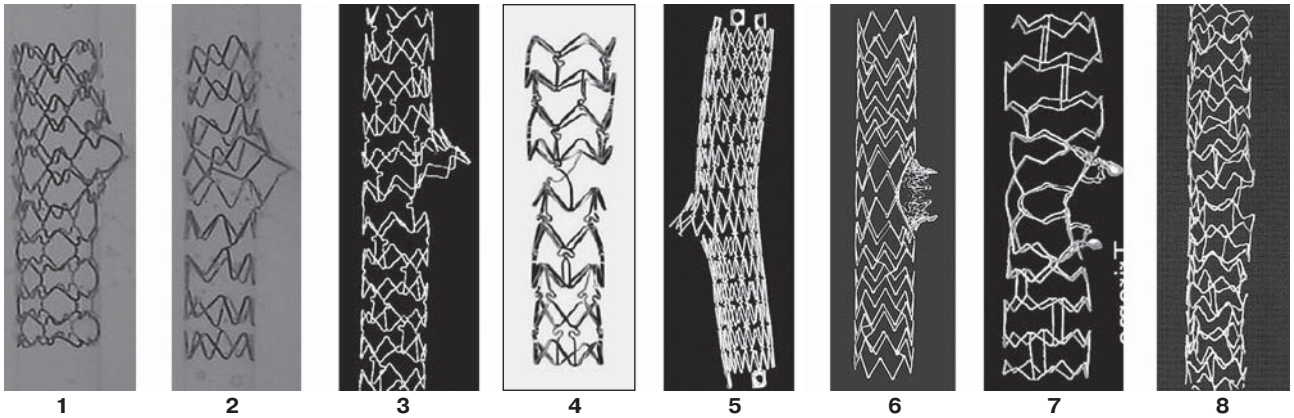

Рис. 1. Стенты для условного стентирования боковой ветви. Доступные на российском рынке: Twin-Rail (1), Nile Pax и Nile CroCo (2), Xience SBA и Multi-Link Frontier (3), BiOSS (4); выходящий на российский рынок – Stentys (5); не зарегистрированные в России или не вошедшие в клиническую практику – Petal (6), Antares (7), SideKick (8).

считаться предпочтительным при поражении Medina 0,0,1, когда бляшка располагается только в устье крупной боковой ветви и иные стратегии сопряжены с риском компрометации непораженной основной ветви (6). В консенсусе EBC констатируется, что показания к специализированным бифуркационным системам ограничены, но их использование может быть полезным в случаях, когда представляется оптимальной двухстентовая стратегия (2).

Несмотря на существование нескольких классификаций специализированных бифуркационных стентов, для клинического использования достаточно выделения трех основных групп (5, 7). Первая группа – стенты для условного стентирования боковой ветви, которые облегчают или поддерживают доступ к боковой ветви после стентирования главной ветви и не требуют повторного пересечения балок стента в основной ветви. К этой группе относятся в том числе и большинство стентов, доступных в настоящее время на российском рынке (рис. 1). Особенность большинства стентов этой группы – формирование карины в области устья боковой ветви, которой во многих случаях бывает достаточно для более надежной стабилизации бляшки в устье. В случае необходимости стентирования боковой ветви это можно сделать максимально анатомично, без деформации стента в основной артерии и с хорошим покрытием устья. На наш взгляд, самым удачным стентом из этой группы являлся Xience SBA с кобальт-хромовой платформой и покрытием эверолимусом, повторявший в основном дизайн хорошо зарекомендовавшего себя стента Multi-Link Frontier (8). К сожалению, компания-производитель перестала выпускать данный продукт. Кобальт-хромовый стент NileCroCo также имеет вариант с лекарственным покрытием NilePax (9), однако покрытие паклитакселем проявляет себя не так эффективно. Интересным вариантом такого вида эндопротезов является стент Petal (Boston Scientific), у которого устье боковой ветви по всей окружности защищается своеобразным "рукавом" (10). К сожалению, стент к настоящему времени так и не доведен до клинического использования. Концепция стента BiOSS, имеющего варианты как без покрытия, так и с покрытием сиролимусом или паклитакселем, построена на максимальной адаптации к анатомии сосуда за счет разных диаметров проксимального и дистального сегментов, при этом в среднем сегменте ячейки максимально широкие для доступа к боковой ветви, но это может быть и проблемой при большой массе бляшки в данной области. Стент все более широко используется в клинике и получает хорошую исследовательскую базу (11–13). Наконец, весьма интересной является концепция саморасширяющегося стента Stentys, который должен выйти на российский рынок в ближайшее время. Помимо хорошей адаптации к стенкам сосуда, стент позволяет после установки завести проводник в любом месте и создать карину без деформации структуры эндопротеза. Согласно ряду публикаций, стент показывает хорошие результаты в том числе при лечении острого инфаркта миокарда (14, 15). Вторая группа – эндопротезы, которые обычно требуют дополнительного стента

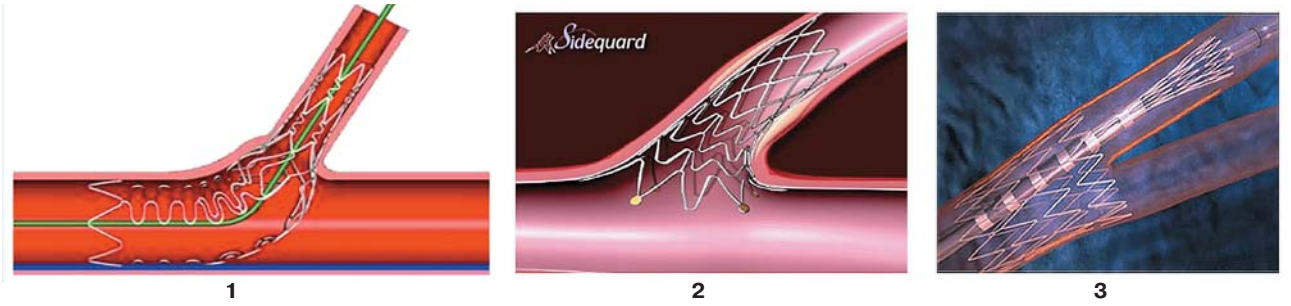

Рис. 2. Стенты, которые обычно требуют дополнительного стента (стентов), имплантируемых в бифуркацию. Стенты для боковой ветви – Tryton (1), Cappella Sideguard (2), проксимальный бифуркационный стент – Axxess.

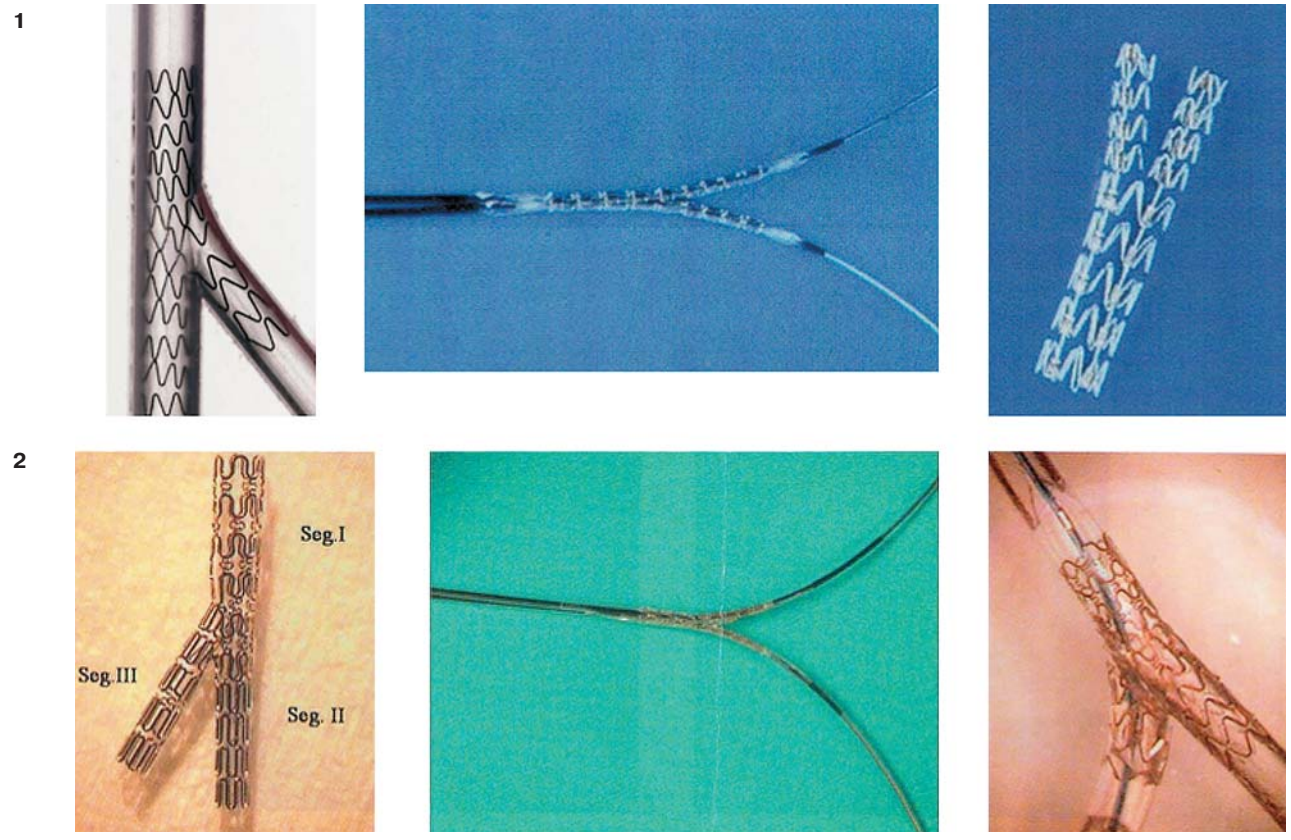

Рис. 3. "Истинные" бифуркационные стенты (Y-стенты): Medtronic Bifurcation Stent System (1), DBS stent фирмы Cordis (2).

(стентов), имплантируемых в бифуркацию (рис. 2). Самый распространенный из них – стент Tryton, имеющий к тому же уже достаточно широкую доказательную базу успешного использования (16–18). Третья группа– "истинные" бифуркационные стенты (Y-стенты, рис. 3). Стенты данной группы фактически представляют собой 2 соединенных эндопротеза, оптимально покрывающих как основную, так и боковую ветвь. Несмотря на положительные результаты первых исследований, громоздкость имеющихся систем и ограниченная доставляемость пока стоят на пути их широкого внедрения (19, 20).

Внутрисосудистое ультразвуковое исследование (ВСУЗИ) и оптическая когерентная томография (ОКТ) могут предоставить ключевую информацию при проведении бифуркационного лечения, которая превосходит ангиографическую оценку. Обе методики могут быть использованы для оценки структуры и распространения поражения, результатов предилатации, референсных размеров сосуда (21, 22). После стентирования обе методики могут быть использованы для оценки адекватности расширения сосуда, деформации стента и выявления малаппозиции. Значимость интракоронарной визуализации отражена и в консенсусе ЕВС (2).

Существенно, что дополнительный уровень информации достигается при построении третьей проекции внутрисосудистого ультразвукового изображения (5) и особенно – 3D-реконструкции данных ОКТ (23, 24). При использовании специализированных бифуркационных стентов значимость внутрисосудистых методов визуализации многократно возрастает по сравнению с одностентовым лечением бифуркаций.

Материал и методы

В период с 2004 г. по август 2015 г. было прооперировано 158 пациентов, которым было имплантировано 164 стента бифуркационного дизайна. В плановом порядке операции производились у 157 пациентов, один бифуркационный стент был имплантирован в экстренном порядке. В операциях бифуркационного стентирования коронарных артерий нами применялись 7 видов стентов специального бифуркационного дизайна: 51 стент NilePAX (31,1%), 30 стентов BIOSSLim (18,3%), 28 стентов Multi-Link Frontier(17,1%), 25 стентов Tryton (15,2%), 16 стентов NileCroCo (9,8%), 9 стентовTwin-Rail (5,5%), 5 стентов Xience SBA (3%). При этом стенты Multi-Link Frontier и Xience SBA были применены в клинической практике впервые в России именно в нашем отделении. Большая часть оперированных пациентов была мужского пола – 137 (87%) человек. По возрастным группам пациенты распределялись следующим образом: 30–39 лет – 3 (1,9%) человека, 40–49 лет – 22 (13,9%), 50–59 лет – 77 (48,8%), 60–69 лет – 41 (25,9%), 70–79 лет – 15 (9,5%) человек. Таким образом, средний возраст пациентов составил 57,3 ± 6,47 года. Артериальная гипертония сопутствовала ишемической болезни сердца у 89,1% пациентов, гиперхолестеринемия была выявлена в 74,4% случаев, сахарный диабет являлся фоновым заболеванием в 10,1% случаев, постинфарктный кардиосклероз имелся у 60,5% пациентов. Бифуркационные поражения в передней нисходящей артерии (ПНА) и диагональной ветви (ДВ) встречались у 95 (57,9%) пациентов, в огибающей артерии (ОА) и ветви тупого края (ВТК) – у 41 (25,0%), в правой коронарной артерии (ПКА) – у 16 (9,8%), в стволе левой коронарной артерии – у 11 (6,7%), в промежуточной ветви – у 1 (0,6%) пациента. При этом у 4 пациентов с применением стентов бифуркационного дизайна были корригированы поражения в двух бифуркациях (ПНА-ДВ, ОА-ВТК), а у 1 пациента – в трех бифуркациях (ПНА-ДВ, ОА-ВТК, ПКА). Поражение других коронарных артерий корригировались у 88 (51,9%) пациентов, у 17 (10,8%) из них одномоментно с коррекцией бифуркационного стеноза.

По классификации Medina бифуркационные поражения распределялись следующим образом: 64 (39,0%) – типа 1,1,1; 30 (18,3%) – типа 0,1,1; 26 (15,9%) – типа 0,1,0; 22 (13,4%) – типа 1,1,0; 12 (7,3%) – типа 1,0,1; 9 (5,5%) – типа 1,0,0 и 1 (0,6%) – типа 0,0,1. Таким образом, так называемые истинные бифуркации (типы 1,1,1; 1,0,1 и 0,1,1) составили 64,6% всех поражений.

Из 164 артерий, оперированных с применением бифуркационных стентов, в 146 (89,0%) случаях выполнялось ВСУЗИ. Последнее не использовалось в случаях технических проблем во время операций, требовавших сокращения времени вмешательства или затруднявших проведение датчика. ВСУЗИ выполнялось на различных комплексах, имеющихся в отделении: OracleIn-Vision (EndoSonics (Jomed) Abbott), s5 и s5i (Volcano), с использованием фазово-электронных датчиков Jovus Avanar F/x, Visions PV.018, Eagle Eye, Eagle Eye Gold, Eagle Eye Platinum; и iLab (Boston Scientific), с применением механических датчиков AtlantisPro. Учитывая относительно небольшую протяженность поражений, подлежавших бифуркационному стентированию в связи с ограниченной длиной специализированных стентов, определение длины поражения не было приоритетной задачей ВСУЗИ, в связи с чем применялась не моторизованная, а ручная протяжка датчика (за исключением механических датчиков комплекса iLab).

Из 9 пациентов у 8 в качестве контроля при операциях бифуркационного стентирования была использована ОКТ, которая выполнялась на аппаратах C7-XR/Ilumien (LightLab / St. Jude Medical) с датчиком C7 Dragonfly и Lunawave (Terumo) с датчиком FastView. Применялась только механическая высокоскоростная (от 20 до 40 мм/с) протяжка датчиков. На исходном этапе операции ОКТ использована в 2 случаях, на заключительном – в 7. На исходном этапе ОКТ использована в тех наблюдениях, когда требовалось одновременно оценить состояние просвета в ранее имплантированных стентах на предмет необходимости пластики баллонами с лекарственным покрытием.

При контрольном исследовании в 2 случаях ОКТ выявила краевые проблемы в стенте – малаппозицию и диссекцию интимы, потребовавшие соответственно дополнительной пластики некомплайнсным баллоном большого размера и имплантации дополнительного стента. Безусловно, использование ОКТ имеет большой потенциал и в плане возможного построения 3D-реконструкций сосуда и стента. В нашем опыте эта возможность использована в 2 случаях.

Результаты

Было выполнено 257 внутрисосудистых ультразвуковых сканирований на разных этапах операций и 1 ВСУЗИ на диагностическом этапе во время коронарографии. На исходном этапе было выполнено 93 внутрисосудистых сканирования, после предилатации – 49 сканирований. Исходное ВСУЗИ в таких операциях позволило уточнить значимость стеноза и определить степень поражения в основной и боковой ветвях, а также дало возможность установить характер распределения стенозирующих масс и прогнозировать их возможное перераспределение после стентирования. Для такой оценки первостепенное значение имели построение и анализ третьей, продольной проекции ВСУЗИ, позволявшей более наглядно и менее субъективно оценить упомянутые факторы. Кроме того, исходное ВСУЗИ способствовало адекватному выбору размера стента, учитывая разницу проксимального и дистального референсных диаметров, истинную распространенность поражения с верификацией возможного вовлечения "референсных" сегментов, позволило оптимально подобрать баллоны для последующей постдилатации, в том числе по киссинг-методике. На промежуточном этапе (когда после ВСУЗИ потребовалось дополнительное воздействие) было выполнено 17 сканирований. При контрольном ВСУЗИ после имплантации стента(ов) и постдилатационных воздействий оценивались расправление стента, его расположение по отношению к бифуркации, сохранение проходимости боковой ветви. Кроме того, контрольное ВСУЗИ определяло необходимость дополнительного воздействия в основной и боковой ветви, а также позволяло запрограммировать контрольную коронарографию в случае необходимости. После проведения контрольного ВСУЗИ в 7 случаях была выявлена диссекция в основной или боковой ветвях, что потребовало дополнительного стентирования в 4 случаях. В 4 наблюдениях было обнаружено недостаточное раскрытие стента со значительным остаточным объемом бляшки, что потребовало дополнительного воздействия баллоном большего диаметра или большим давлением. В 3 случаях была выявлена выраженная овальная деформация стента, что также потребовало дополнительной дилатации. Наконец, у 5 пациентов была выявлена малаппозиция проксимальной части стента, которая также корректировалась баллонной дилатацией. На заключительном этапе операции проведено 98 ВСУЗИ, зафиксировавших оптимальный или удовлетворительный результат вмешательства. Для достоверности заключительной ультразвуковой оценки, как и на исходном этапе, большое значение имела оценка продольной реконструкции данных ВСУЗИ с тщательным анализом деталей при осевом вращении.

Технический успех операций по имплантации стентов бифуркационного дизайна составил 100%. Вместе с тем в ряде случаев доставка стентов была сопряжена с техническими трудностями. Прежде всего, следует отметить необходимость тщательной предилатации, так как профиль систем доставки специализированных бифуркационных стентов чаще всего существенно превышает обычные стенты. Основная проблема при установке стентов, доставляемых на двух проводниках (платформы Nile и Twin-Rail), заключается в возможности перекрута последних. Это требует повышенного внимания при заведении проводников и продвижении стентов. В случае с платформой Nile имеются специальные технические приемы, позволяющие перепровести один из проводников. Платформы стентов фирмы Abbott (кобальт-хромового Multi-Link Frontier и покрытого эверолимусом Xience SBA) доставляются на одном монорельсовом проводнике, после чего в отделившийся баллон для боковой ветви заводится второй проводник уже по шахтному принципу и происходит самоцентрирование всей системы на карине бифуркации. Несмотря на кажущуюся громоздкость, данная система доставки представляется нам одной из самых удобных и управляемых. На рис. 4 представлены результаты первой в России имплантации стента Xience SBA в области бифуркации ПКА.

Необходимо упомянуть еще одно обязательное условие успешности имплантации –

хороший подпор и остаточный диаметр проводящего катетера, предпочтительнее 7 F, в связи с чем бедренный доступ при имплантации упомянутых систем является доступом выбора. Позиционирование стентов BIOSSLim технически существенно проще, поскольку нет необходимости во втором проводнике, а различные диаметры проксимального и дистального концов стента позволяют оптимизировать их адаптацию к просвету сосуда. В то же время необходимо учитывать ослабление конструкции стента именно на критически важном участке собственно бифуркации и максимально внимательно отнестись к киссинг-постдилатации после имплантации стента. Наконец, имплантация стента Tryton фактически представляет собой модификацию способа Culotte и требует, во-первых, использования дополнительного стента в основной ветви (чаще всего с лекарственным покрытием) и, во-вторых, также тщательного выполнения постдилатации.

У всех пациентов отмечался благоприятный непосредственный клинический результат после эндоваскулярного вмешательства. Отмечен 1 тромбоз боковой ветви на 2-е сутки после операции (произведена реканализация, имплантация стента с лекарственным покрытием). Контрольная коронарография была выполнена у 36 пациентов в сроки от 2 мес до 8 лет. Контроль выполнялся по клиническим показаниям при ухудшении состояния пациента или во время этапных операций на других артериях. Еще у 64 пациентов выполнен телефонный опрос. Таким образом, всего отдаленные результаты оценены у 100 (63,3%) пациентов.

Ангиографически у 36 пациентов было проконтролировано 38 стентов бифуркационного дизайна. В результате были выявлены рестенозы в 18 стентах (в том числе в стенте, имплантированном в экстренном порядке). Рестеноз в основном сосуде зафиксирован в 7 случаях, в боковой ветви –

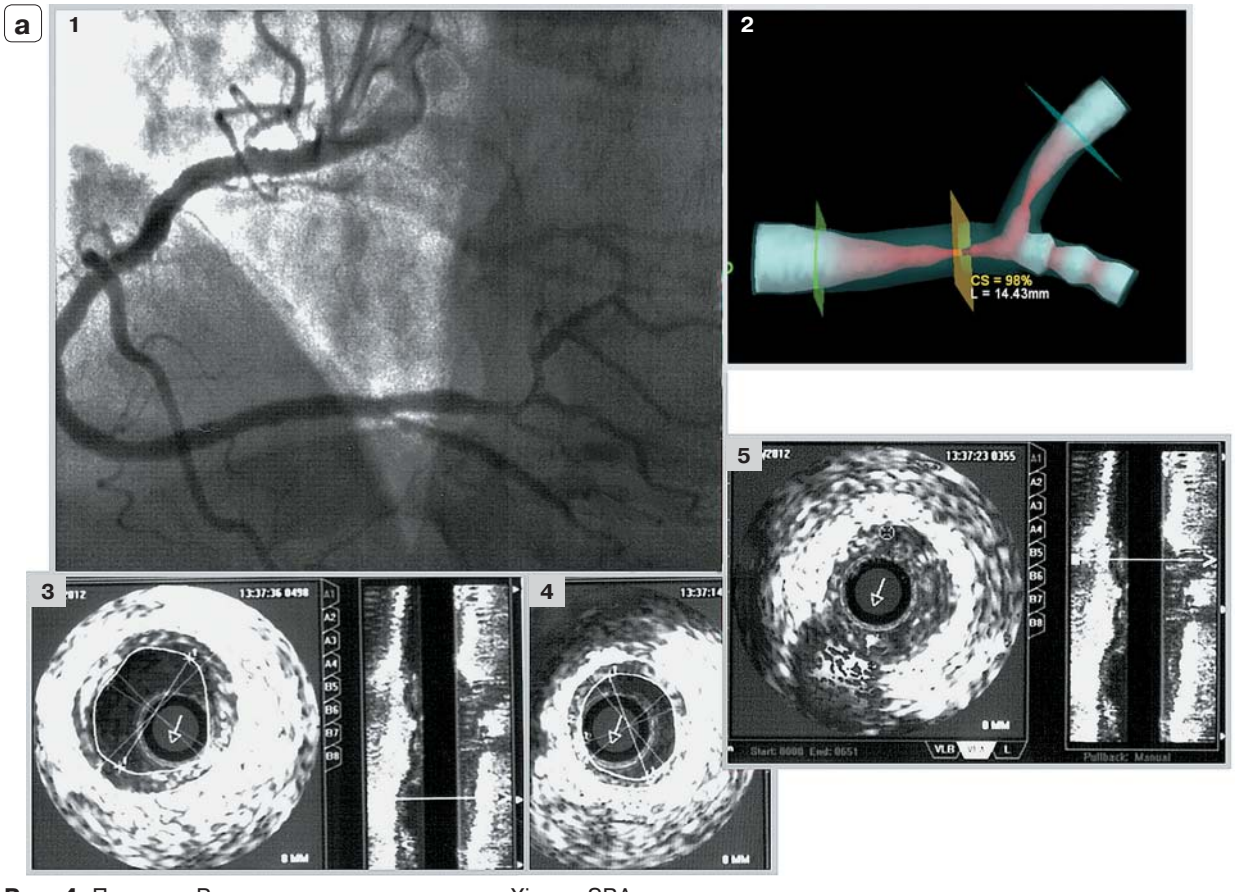

Рис. 4. Первая в России имплантация стента Xience SBA с лекарственным покрытием эверолимусом.
а – данные исследования до стентирования: 1 – исходная ангиография – критический стеноз в области бифуркации ПКА, 2 – виртуальная 3D-ангиография, 3–5 – данные ВСУЗИ после предилатации баллоном 2,0 – 20,0 мм: 3 – проксимальный референсный сегмент, 4 – дистальный референсный сегмент, 5 – стеноз в области бифуркации с большой массой бляшки, выраженным положительным ремоделированием сосуда.

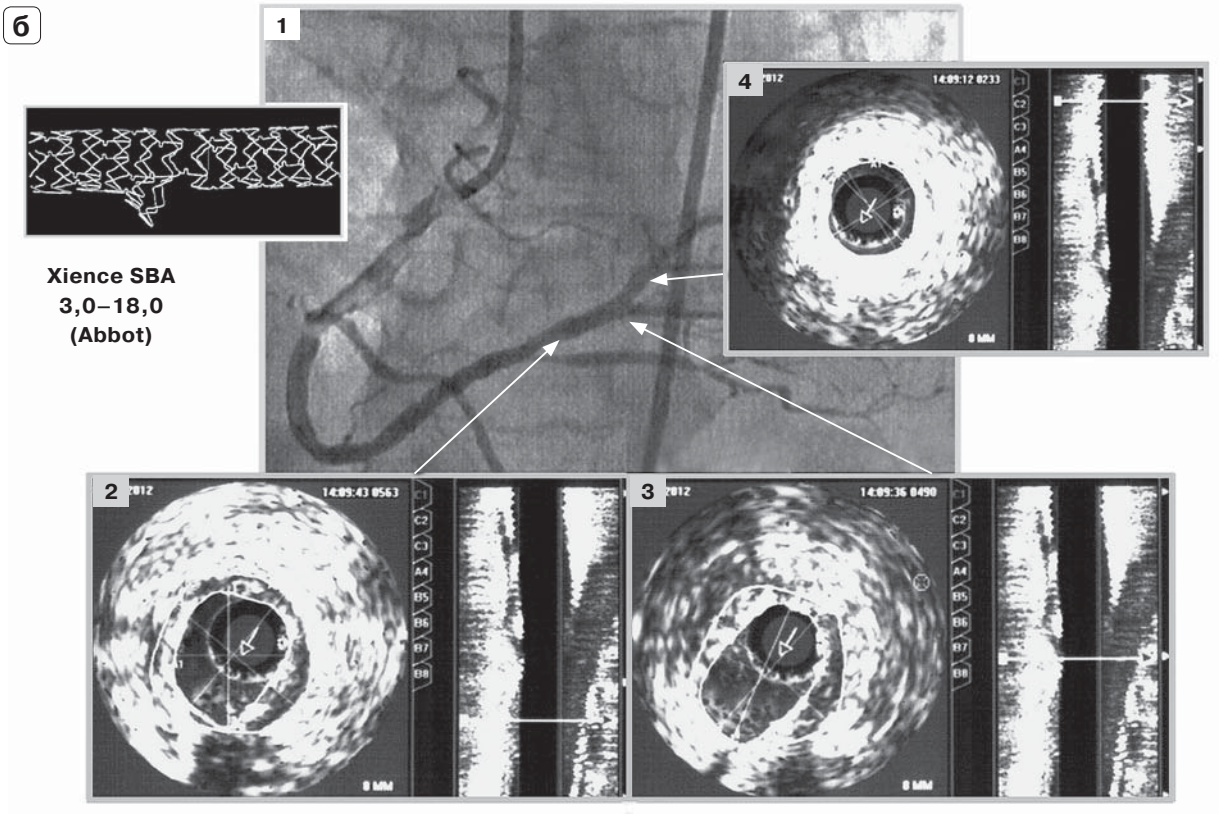

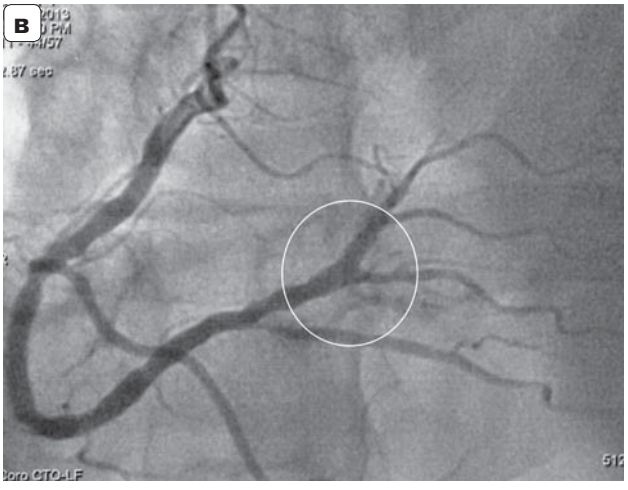

Рис. 4 *(окончание)*.
б – данные контрольных исследования после имплантации стента Xience SBA 3,0–18,0 мм: 1 – контрольная ангиография, 2 – проксимальная часть стента после проксимальной адаптации, 3 – участок стента на уровне бифуркации, овальная форма соответствует месту "слияния" двух ветвей, 4 – участок артерии дистальнее стента. На третьей проекции хорошо визуализируется оптимальная форма бифуркации с полной проходимостью основной и боковой ветвей;
в – данные ангиографии через 1,5 года после операции. Сохраняется хорошая проходимость всех ветвей в зоне реконструкции.

в 4, в обеих ветвях – в 7 (у 1 пациента рестеноз в основной ветви сопровождался окклюзией в боковой). У 2 пациентов процесс прогрессировал с вовлечением проксимальных участков артерии по отношению к бифуркационному стенту. Рестеноз носил фокальный характер в 10 случаях, диффузный – в 8. В 3 случаях рестеноз отмечен в паклитаксель-элютирующем стенте (Nile Pax), в 1 – в сиролимус-элютирующем (BIOSSLim), в остальных 14 наблюдениях рестенозы зафиксированы в голометаллических стентах.

Для коррекции рестенозов в 8 случаях использована баллонная ангиопластика: обеих ветвей обычным баллоном – 3, одной из ветвей обычным баллоном – 1, одной из ветвей баллоном с лекарственным покрытием – 1, главной ветви баллоном с лекарственным покрытиеми боковой – обычным баллоном – 2, обеих ветвей баллонами с лекарственным покрытием – 1. У 7 пациентов выполнена имплантация стентов с лекарственным покрытием: в 5 случаях – в основной сосуд (в 2 из них – с баллонной ангиопластикой боковой ветви), в 2 – в боковую ветвь. Коррекция рестенозов не выполнялась у 2 пациентов с рестенозом в ДВ в связи с отсутствием клинической картины. У 1 пациента, помимо рестеноза в бифуркации ОА, выявлена окклюзия в стенте ПНА,

прогрессирование процесса в других сегментах – направлен на АКШ.

При телефонном опросе, который был выполнен у 64 пациентов, 57 отмечали улучшение состояния после операции, 6 – стабильное состояние без ухудшения, ухудшение субъективно отметил 1 пациент. Инфаркт миокарда в отдаленном периоде перенесли 3 пациента из группы наблюдения. Таким образом, среди 100 пациентов, которым выполнялся ангиографический контроль или телефонный опрос в сроки до 8 лет, положительный результат операции сохранялся в 81% наблюдений.

Обсуждение

В целом частота рестенозов среди оперированных больных составила 11,6%, при этом достаточно существенно отличаясь в группах стентов с лекарственным покрытием (4,7%) и голометаллических стентов (19,2%). Сравнение в парах Muli-Link Frontier(25%) – Xience SBA (0%) и Nile Croco (31,3%) – Nile Pax (5,9%) свидетельствует о том, что дизайн стента имеет существенно меньшее значение по сравнению с наличием или отсутствием лекарственного покрытия. В группе "истинных" бифуркаций частота рестенозов составила 17,9%, в остальных подгруппах – 8,3%.

Достаточно драматично отличается частота рестенозов в группах с использованием и без использования ВСУЗИ во время операций – 8,9 и 33,3% соответственно. Следует отметить, что такая разница частично объясняется тем, что в группу без использования ВСУЗИ попали и пациенты со сложными поражениями или техническими проблемами во время операций, что само по себе могло являться причиной субоптимальных результатов, однако эффективность рутинного использования внутрисосудистой визуализации представляется достаточно наглядно продемонстрированной. Поэтому мы относим операции с использованием специализированных бифуркационных стентов к "особым случаям стентирования" (25), когда внутрисосудистая визуализация должна использоваться рутинно. Большее значение, чем при использовании ВСУЗИ в других случаях, имеет реконструкция третьей, продольной проекции ультразвукового изображения. При контрольном исследовании в конце операции весьма информативным является построение 3D-изображения на основе данных ОКТ, значение которого, вероятно, будет возрастать.

Наш опыт использования специализированных бифуркационных стентов свидетельствует, что данный вид эндопротезов должен являться необходимой составляющей оснащения интервенционных лабораторий. Несмотря на относительно высокую цену по сравнению с линейными стентами, использование специализированных платформ экономически выгодно у тех пациентов, у кого в противном случае была бы применена двухстентовая методика. Первым из критериев, которые следует принять во внимание при рассмотрении вопроса о целесообразности использования бифуркационных стентов, является заинтересованность крупной (более 2,5 мм в диаметре) боковой ветви, в том числе с возможным ее поражением на протяжении.

Одной из проблем специализированных бифуркационных стентов остается ограниченный перечень размеров, в первую очередь по длине. Таким образом, следующим критерием является длина поражения, которая должна быть относительно небольшой для покрытия специализированным стентом. В противном случае оператор должен иметь возможность удлинения стентированного сегмента в проксимальном или дистальном направлении.

Особым случаем является бифуркационное поражение типа 0,0,1, когда бляшка сосредоточена в устье крупной боковой ветви, которой нельзя пренебречь ввиду ее клинической значимости, а любой другой вид операции неизбежно приводит к компрометации основной артерии. Различные виды бифуркационных стентов позволяют применить различные способы решения данной проблемы, включая стентирование основной артерии (обязательно с применением стентов с лекарственным покрытием), стентирование с переходом на боковую ветвь, использование стентов для боковой ветви в комбинации с дополнительным стентом в основной ветви.

Наконец, при решении вопроса о возможности использования бифуркационных стентов необходимо учитывать индивидуальные особенности самих эндопротезов. У некоторых стентов (например, Twin-Rail) явно недостаточен (1,5 мм) диаметр баллона для боковой ветви, что требует дополнительных манипуляций с заменой инструментов. Большинство стентов, доставляемых на

двух проводниках, сложно завести при выраженном изгибе сосуда; в первую очередь это касается огибающей артерии. Как уже упоминалось, диаметр большинства бифуркационных систем больше, чем у стандартных стентов, поэтому бедренный доступ и гайдинг-катетер не менее 7 F являются предпочтительными.

Заключение

Таким образом, использование бифуркационных стентов для коррекции поражений в зоне отхождения крупных боковых ветвей в коронарных сосудах является эффективным методом, позволяющим адекватно корригировать этот тип поражения артерий сердца с хорошими непосредственными и отдаленными клиническими результатами. Как видно из полученных данных, пораженная артерия, тип бифуркационного стеноза, степень стеноза, протяженность поражения существенно не ограничивают использование данных типов стентов. Использование специальных бифуркационных стентов дает возможность выполнить операцию более анатомично, обеспечивает большую защиту боковой ветви в течение всей операции, минимизирует повреждение структуры стента. Различные анатомические варианты поражений требуют применения различных видов специализированных бифуркационных стентов. Для улучшения клинических результатов необходимо стремиться к использованию специализированных стентов с лекарственным покрытием. Учитывая сложную анатомию стенозов на бифуркации, большое значение для положительного результата вмешательства имеет рутинное применение внутрисосудистой визуализации с обязательным построением третьей проекции или выполнением 3D-реконструкции.

Список литературы

1. Steigen T.K., Maeng M., Wiseth R. et al.; Nordic PCI Study Group. Randomized study on simple versus complex stenting of coronary artery bifurcation lesions: the Nordic bifurcation study. Circulation. 2006, 114, 1955–1961.
2. Lassen J.F., Holm N.R., Stankovic G. et al. Percutaneous coronary intervention for coronary bifurcation disease: consensus from the first 10 years of the European Bifurcation Club meetings. EuroIntervention. 2014, 10 (5), 545–560.
3. Erglis A., Price M.J. Stenting approaches to the bifurcation lesion. In: Coronary stenting. A comparison to Topol's Textbook of interventional Cardiology; Ed. M.J. Price. 2014, 176–196.
4. Abizaid A., Costa J.R., Alfaro V.J. et al. Bifurcated stents: giving to Caesar what is Caesar's. EuroIntervention. 2007, 2 (4), 518–525.
5. Демин В.В., Желудков А.Н., Демин А.В. и др. Бифуркационные стенты: оптимальный выбор для бифуркационных поражений. В кн.: Рентгеноэндоваскулярная диагностика и лечение: достигнутые рубежи и перспективы развития; Под ред. В.В. Демина. Оренбург, 2010, 93–111.
6. Wykrzykowska J.J.,Grundeken M.J.,Stankovic G., Di Mario C. Is there a need for dedicated devices? EuroIntervention. 2015, 11, Suppl. V, V139–V142.
7. Latib A., Sangiorgi G.M. Dedicated bifurcation stents. Joint interventional meeting 2008. Syllabus, 141–157.
8. Sorop O., Hatten T.R., van Beusekom H. et al. Dedicated everolimus-eluting side branch access system: Xience SBA. EuroIntervention. 2010, 6, Suppl. J, J155–J160.
9. Berland J. The Nile CroCo and Nile Pax stents. EuroIntervention. 2015, 11, Suppl. V, V149–V150.
10. Ormiston J.A., De Vroey F., Webster M.W.I. et al. The Petal dedicated bifurcation stent. EuroIntervention. 2010, 6, Suppl. J, J139–J142.
11. Gil R.J., Bil J., Vassilev D. The BiOSS stent. EuroIntervention. 2015, 11, Suppl. V, V153–V154.
12. Gil R.J., Michalek A., Vassilev D., Costa R.A. Comparative analysis of lumen enlargement mechanisms achieved with the bifurcation dedicated BiOSS stent versus classical coronary stent implantation by means of provisional side branch stenting strategy: an intravascular ultrasound study. Int. J. Cardiovasc. Imaging. 2013, 8, 1667–1676.
13. Gil R.J., Vassilev D., InigoGarsiaL. First-in-man study of dedicated bifurcation sirolimus-eluting stent: 12-month results of BiOSS LIM Registry. J. Interv. Cardiol. 2015, 28, 51–60.
14. Pyxaras S.A., Schmitz T., Naber C.K. The STENTYS Self-Apposing stent. EuroIntervention. 2015, 11, Suppl. V, V147–V148.
15. Grundeken M.J., Lu H., Mehran R. et al. APPOSITION V: STENTYS coronary stent system clinical trial in subjects with ST-segment elevation myocardial infarction – rationale and design. Am. Heart J. 2014, 168, 652–660.
16. Genereux P., Kumsars I., Lesiak M. et al. A randomized trial of a dedicated bifurcation stent versus provisional stenting in the treatment of coronary bifurcation lesions. J. Am. Coll. Cardiol. 2015, 65, 533–543.
17. Grundeken M.J., Garsia-Garsia H.M., Kraak R.P. et al. Side branch healing patterns of the Tryton dedicated bifurcation stent: a 1-year optical coherence tomography follow-up study. Int. J. Cardiovasc. Imaging. 2014, 30, 1445–1456.
18. Grundeken M.J., Asgedom S., Damman P. et al. Six-month and one-year clinical outcomes after placement of a dedicated coronary bifurcation stent: a patient-level pooled analysis of eight registry studies. EuroIntervention. 2013, 9, 195–203.
19. Meredith I.T., Worthley S., Whitbourn R. et al. First-in-human experience with the Medtronic Bifurcation Stent System. EuroIntervention. 2011, 7, 662–669.
20. Dibie A., Chevalier B., Guyon P. et al. First-in-human feasibility and safety study of a true bifurcated stent for the treatment of bifurcation coronary artery lesions (DBS stent):

six month angiographic results and five year clinical follow-up. EuroIntervention. 2008, 3, 558–565.
21. Legutko J., Yamawaki M., Costa R.A., Costa M.A. IVUS in bifurcation stenting: what have we learned? EuroIntervention. 2015, 11, Suppl. V, V55–V58.
22. Holm N.R., Adriaenssens T., Motreff P. et al. OCT for bifurcation stenting: what have we learned? EuroIntervention. 2015, 11, Suppl. V, V64–V70.
23. Onuma Y., Okamura T., Muramatsu T. et al. New implication of three-dimensional optical coherence tomography in optimizing bifurcation PCI. EuroIntervention. 2015, 11, Suppl. V, V71–V74.
24. Alegria-Barrero E., Foin N., Chan P.H. et al. Optical coherence tomography for guidance of distal cell recrossing in bifurcation stenting: choosing the right cell matters. EuroIntervention. 2012, 8, 205–213.
25. Демин В.В. Клиническое руководство по внутрисосудистому ультразвуковому исследованию. Оренбург: Южный Урал, 2005, 400 с.

Клинические аспекты применения оптической когерентной томографии для диагностики коронарных артерий

В.В. Демин, Д.В. Демин, Е.В. Сероштанов, С.А. Долгов, А.В. Григорьев, А.В. Демин, А.Н. Желудков, М.Д. Клочков, Е.В. Ломакина*

ГБУЗ "Оренбургская областная клиническая больница", Оренбург, Россия

Проведен анализ 5-летнего опыта использования оптической когерентной томографии (ОКТ) при плановых и экстренных вмешательствах на коронарных артериях. Выполнено 2638 исследований на диагностическом и оперативном этапах. ОКТ рутинно используется при операциях ангиопластики баллонами с лекарственным покрытием при рестенозах в стентах и имплантации биоабсорбируемых скаффолдов, динамическом контроле результатов операций, а также применяется в сложных или ангиографически неопределенных ситуациях, включая острый коронарный синдром. Представлены собственные подходы к техническим аспектам выполнения исследования с модификацией некоторых общепринятых рекомендаций.

Ключевые слова: *оптическая когерентная томография, коронарное стентирование, внутрисосудистая визуализация.*

Цель: провести анализ основных направлений клинического использования оптической когерентной томографии (ОКТ) при плановых и экстренных диагностических и оперативных вмешательствах на коронарных артериях.

Методы. За 5 лет – с 2010 по 2015 г. включительно в отделении РХМДиЛ Оренбургской областной клинической больницы выполнено 2638 исследований коронарных артерий с использованием ОКТ. Исследования выполнялись на двух системах для ОКТ двух ведущих производителей. Обе системы имеют опцию трехмерной реконструкции изображения: в одном из аппаратов – в режиме on-line, в другом – во время постобработки.

Результаты. Большая часть исследований проведена при интраоперационной оценке результатов вмешательства и динамическом контроле (через 6 мес и 2 года) в рамках рандомизированного исследования "ОРЕНБУРГ". Кроме того, ОКТ рутинно используется при операциях ангиопластики баллонами с лекарственным покрытием при рестенозах в стентах и имплантации биоабсорбируемых скаффолдов. Накопленный клинический опыт позволяет успешно использовать ОКТ для решения сложных клинических задач, включая экстренные операции при остром коронарном синдроме. В работе представлены собственные подходы к техническим аспектам выполнения исследования с модификацией некоторых общепринятых рекомендаций.

Выводы. Технология ОКТ позволяет достигать наивысшего разрешения среди существующих клинических методов инвазивной и неинвазивной визуализации сосудов (10–20 мкм), выполнять высокоточные измерения в просвете и стенке сосуда. Это обеспечивает преимущества метода при визуализации внутрипросветных структур и внутренней оболочки сосуда/стента, выявлении нестабильной бляшки и тромбов, краевой диссекции, участков малаппозиции, недорасправления стента, измерении площади неоинтимы. Потенциально ОКТ может стать "золотым стандартом" не только в научных исследованиях, но и в рутинной клинической практике.

Введение

Чуть более 10 лет назад, в 2005 г., в клиническом руководстве, посвященном внутрисосудистому ультразвуковому сканиро-

* *Адрес для переписки:*
Демин Виктор Владимирович
ГБУЗ "Оренбургская областная клиническая больница", отделение рентгенохирургических методов диагностики и лечения
460018 Оренбург, ул.Аксакова, 23
Тел. +7-3532-31-70-12.
E-mail: angiorenvd@mail.ru
Статья получена 25 марта 2016 г.
Принята к публикации 12 апреля 2016 г.

ванию (1), при сравнении внутрисосудистого УЗИ (ВСУЗИ) с другими методами внутрисосудистой визуализации мы отмечали, что оптическая когерентная томография (ОКТ) является единственным методом, который потенциально может соперничать с внутрисосудистым ультразвуком или даже превзойти его. При этом мы завершали анализ следующими словами: "Будет ли метод оптической когерентной томографии доведен до клинического применения в сердечно-сосудистой диагностике и насколько сможет конкурировать с ВСУЗИ по доступности, цене и удобству использования – покажет будущее". Бурное развитие метода с быстрой сменой нескольких поколений аппаратов и появлением нескольких производителей, разработка методов трехмерного представления и сопряжения с ангиографическим изображением – все это позволило уже через несколько лет получить положительный ответ на поставленные вопросы. В итоге уже через 5 лет метод был внедрен и стал активно использоваться в нашей клинике.

Метод ОКТ имеет целый ряд преимуществ, позволивших ему заменить внутрисосудистый ультразвук в качестве "золотого стандарта" при научных исследованиях: наивысшее разрешение среди существующих клинических методов инвазивной и неинвазивной визуализации сосудов (10–20 мкм), возможность высокоточных измерений в просвете и стенке сосуда, превосходящих по достоверности количественную ангиографию и внутрисосудистый ультразвук, протяжка датчиков с максимальной скоростью, что ускоряет проведение исследования, возможность реконструкции наглядных и удобных для интерпретации 3D-изображений в различных модификациях.

Вышедшие экспертные и согласительные документы позволили оформить процесс стандартизации метода (2–4). Многократно продемонстрирована диагностическая ценность ОКТ при самых различных клинических ситуациях и в различных сосудах (5). Вместе с тем системный подход к использованию метода в клинике еще только начинает формироваться. В работе A. Lotfi и соавт. (6) заключается, что имеется вероятная польза применения ОКТ для оценки оптимальности имплантации стента (размер, аппозиция, краевые диссекции), с лучшим разрешением по сравнению с ВСУЗИ; возможная польза – для оценки морфологии бляшки; в то же время метод не должен использоваться для оценки значимости стеноза. Современные клинические рекомендации пока также достаточно осторожно оценивают клинические преспективы ОКТ. В Рекомендациях ESC/EACTS по реваскуляризации миокарда 2014 г. признается роль ОКТ для оценки механизмов несостоятельности стента и у отдельных пациентов – для оптимизации имплантации стента, при этом класс рекомендаций – IIB, уровень доказательности – C (7). Как ни парадоксально, но в рекомендациях ESC по лечению стабильной ишемической болезни сердца 2013 г. роль ОКТ (наравне со ВСУЗИ) несколько шире – методы можно рассматривать к проведению для определения характеристик поражения и с целью улучшения раскрытия стента, причем при классе рекомендаций IIB уровень доказательности – B (8). В датированных 2011 г. американских рекомендациях по реваскуляризации миокарда роль ОКТ не определена (9).

Достаточно значимым является тот факт, что выявляемые при ОКТ и не верифицированные с помощью ангиографии и/или ВСУЗИ изменения встречаются достаточно часто, однако их влияние на клинические последствия нуждается в дальнейшем исследовании и не может считаться доказанным в настоящее время. Такие работы имеются относительно краевых диссекций (10, 11), имплантации биодеградируемых скаффолдов (12), малаппозиций (11, 13), взаимосвязи диссекций, малаппозиции и заживления стентов (14).

Тем не менее можно констатировать, что формируются показания к использованию ОКТ, при которых метод достаточно явно демонстрирует клинические преимущества. К ним можно отнести бифуркационные поражения (при которых особенно наглядно проявляются возможности трехмерных изображений), включая имплантацию специализированных бифуркационных стентов (15–17), лечение рестенозов в стентах режущими баллонами и баллонами с лекарственным покрытием (18, 19), операции при остром коронарном синдроме (20, 21).

Следует отметить, что помимо рекомендаций фирм-производителей, носящих чаще всего обобщенный характер, в литературе достаточно мало освещены технические аспекты выполнения ОКТ (22), имеющие большое значение для информативности и безопасности исследования. Нам представляется важным остановиться на этих вопросах.

Материал и методы

В отделении рентгенохирургических методов диагностики и лечения Оренбургской областной больницы метод ОКТ применяется при диагностических коронарографиях и во время реконструктивных операций на коронарных артериях с декабря 2010 г. Первые исследования выполнены на аппарате C7-XR фирмы Light Lab Imaging Inc., который впоследствии, уже после перехода под юрисдикцию фирмы St. Jude Medical был модифицирован до версии Ilumien. Помимо нового, более удобного и эргономичного интерфейса, в системе была увеличена частота кадров со 100 до 180 кадров/с, максимальная скорость протяжки – с 20 до 36 мм/с, максимальная длина сканирования – с 54 до 75 мм. С аппаратом используется катетер Dragonfly C7 (максимальный профиль 2,7 F), при исследованиях выполняется его механическая высокоскоростная протяжка.

Вторым комплексом для ОКТ, используемым в отделении, стал аппарат Lunawave фирмы Terumo с датчиком FastView (максимальный профиль 2,6 F). Возможная частота кадров при использовании данной системы варьирует от 30 до 160 кадров/с, скорость протяжки – от 0,5 до 40 мм/с, максимальная длина сканирования достигает 150 мм. В данном комплексе также применяется механическая высокоскоростная протяжка датчиков. Данный аппарат также подвергся модернизации; его последняя версия отличается возможностью быстрого построения трехмерной реконструкции внутрисосудистого изображения непосредственно в операционной.

В свою очередь фирма St. Jude Medical реализовала данную возможность в новом поколении аппаратов – Ilumien Optis. Несмотря на то что данная версия аппарата на момент написания статьи была недоступна на территории России, мы имеем возможность выполнять трехмерную реконструкцию изображений ОКТ, полученных с помощью аппарата Ilumien, в режиме off-line на специализированной рабочей станции (Ilumien Optis offline review workstation). Наконец, еще одна возможность, реализованная в аппарате St. Jude Medical, имеющемся в нашем распоряжении, – возможность измерения фракционного резерва кровотока с помощью специализированных проводников-датчиков и блока Wi-Box, получающего информацию от датчика по беспроводной связи в режиме Wi-Fi.

В данной работе анализируется опыт 2638 исследований ОКТ, выполненных в нашем отделении с декабря 2010 г. по октябрь 2015 г. К концу марта 2016 г. общее количество исследований превысило 2800. Такой достаточно большой опыт позволил нам выработать собственные подходы к техническим аспектам выполнения исследования с модификацией некоторых рекомендаций. Кроме того, не все технические параметры процедуры достаточно подробно описаны в литературе. Нам представляется, что изложенные ниже моменты могут быть весьма полезны для осваивающих метод ОКТ.

1. Доступ и размер проводящего катетера. Традиционными рекомендациями являются использование бедренного доступа и гайдинга диаметром не менее 7 F и без боковых отверстий. Будучи приемлемыми при использовании метода во время операций, данные требования существенно ограничивают его применение на диагностическом этапе и для контрольных исследований. Практика показывает, что при размере гайдинга 6 F и наличии боковых отверстий можно получить изображения высокого качества, что позволяет широко использовать трансрадиальный доступ. Принципиальным моментом является адекватный подбор типа и кривизны проводящего катетера для обеспечения его соосности с исследуемым сосудом. В нашем опыте использование ОКТ никак не влияет на выбор доступа для операции и исследования.

2. Способ введения контраста. Безусловно, предпочтительным является использование автоматического шприца с ручным управлением (ACIST CVi или аналоги). При этом точно регулируются скорость и объем введения контраста (в конечном итоге достигается его экономия), получается равномерное тугое заполнение артерии, что обеспечивает максимальное качество и информативность исследования.

3. Параметры введения контраста. В реальной практике необходимый объем контраста для получения качественного изображения несколько больше, чем обычно указывается в литературе. В стволе левой коронарной артерии (ЛКА) и/или проксимальных сегментах передней нисходящей (ПНА) и огибающей артерий (ОА) оптимальная скорость введения контраста 4 мл/с, объем – 15 мл. В среднем и дистальном сегментах ОА и ПНА скорость увеличивается до 5–6 мл/с, объем – до 16–18 мл,

иногда (с осторожностью) – до 20 мл. В проксимальном сегменте правой коронарной артерии (ПКА) рекомендуемая скорость введения контраста – 4 мл/с, объем – 14 мл, в среднем и дистальном сегментах – 5 мл/с и 16 мл соответственно, в редких случаях с осторожностью объем можно увеличить до 18 мл.

4. Скорость протяжки и режим старта протяжки (ручной или автоматический). Несмотря на то что максимальные скорости протяжки позволяют осмотреть больший участок сосуда за одно введение контраста, наиболее качественное изображение и полную информацию легче получить при средних скоростях протяжки (20 мм/с – на Ilumien и 25–30 – на Lunawave). При этом мы считаем предпочтительным пользоваться ручным стартом протяжки, поскольку в этом случае оператор может увидеть тугой болюс, выполнить старт протяжки и получить полноценное адекватное заполнение сосуда, в то время как при автоматическом включении протяжки, особенно при длинном поражении, старт может наступить при не до конца адекватном наполнении сосуда, следствием чего является большое количество артефактов в дистальной части исследуемого участка.

5. Дистальное введение катетера. Следует помнить, что кончик катетера находится примерно на 1,5–2,5 мм дистальнее контрастной метки и при введении контраста смещается дистально еще примерно на 5–10 мм, что является причиной противопоказаний к методу при совсем дистальных поражениях ввиду нехватки места для датчика и высокой опасности перфорации артерии. Датчик всегда должен находиться на проводнике! Кроме того, небольшой диаметр сосуда препятствует заполнению просвета жидкостью, необходимой для прохождения световой волны, а дистальное расположение требует большого увеличения скорости и объема контраста.

6. Проведение катетера при сложных анатомических условиях. Катетеры, несущие датчики, имеют строение mini-rail и являются достаточно хрупкими. В связи с этим необходимо весьма осторожно (медленно и не форсируя усилие) проводить катетер в сильно извитых и/или кальцинированных сосудах, иначе вероятность повреждения датчика довольно высока. В таких ситуациях возможно провизорное использование методики двух обычных проводников либо обычного и "жесткого" (опорного) проводника. Ввиду ограниченной "толкаемости" датчика его продвижение может быть сильно затруднено при некоторых анатомических особенностях коронарных артерий, например отхождении ОА под прямым или острым углом. В последней ситуации катетер Lunawave может быть предпочтительным.

7. Длинные поражения. При длинных нативных или стентированных поражениях возникает потребность в нескольких протяжках (чаще всего двух). В этом случае необходимо в обе протяжки включать участок-маркер для сопоставления изображений. После стентирования это – место перекреста стентов, в нативных сосудах – одна из крупных боковых ветвей. В случае стентирования протяжка обязательно должна начинаться по меньшей мере на 0,5 см дистальнее стентированного сегмента и заканчиваться в устье сосуда. Это необходимо для оценки аппозиции и исключения краевой диссекции стента.

8. Исследование при выраженном левом типе коронарного русла. При резко выраженном левом типе строения коронарного русла, с большим диаметром ствола ЛКА, ПНА и ОА исследование может быть нецелесообразным в связи с проблематичным получением качественного изображения из-за невозможности тугого заполнения сосудов, несмотря на большой объем вводимого контраста.

9. Исследование при критическом поражении. Необходимо помнить, что наличие жидкой среды для проведения света является обязательным условием получения изображения. Поэтому не следует пытаться использовать ОКТ при критических поражениях или окклюзиях без предилатации (даже если предполагается рыхлый тромботический субстрат).

10. 3D-реконструкция изображения. Для построения качественной 3D-реконструкции изображения ОКТ необходимо по возможности ограничить исследуемый участок сосуда, установить среднюю скорость движения датчика (10–20 мм/с), подобрать оптимальный объем и скорость введения контраста.

Результаты

Учитывая существенное преимущество ОКТ в отношении разрешения и качества изображения, визуализация внутренней поверхности сосуда (или стента) и внутрипросветных структур, в первую очередь при

контроле результатов стентирования, является приоритетным направлением использования метода.

Наибольший объем таких процедур в нашем отделении связан с использованием в рамках рандомизированного исследования "ОРЕНБУРГ" (сравнение технологий имплантации стентов с лекарственным покрытием под контролем ВСУЗИ или ангиографии) (23). Дизайн исследования предполагал применение ОКТ на заключительном этапе операции для фиксации ее результатов, а затем – совместно с контрольной ангиографией через 6 и 24 мес после операции.

В рамках первичного набора, который продолжался 36 мес, в исследование включено 1032 пациента. ОКТ выполнено 1020 пациентам, у 676 из них этому предшествовало выполнение ВСУЗИ. Через 6 мес контрольному исследованию подверглось 930 пациентов, из них ОКТ произведено 890. Контроль через 2 года на момент подготовки статьи осуществлен у 667 больных (ОКТ выполнено 659).

По протоколу исследования ОКТ во время операции выполнялась после достижения оптимального результата стентирования, подтвержденного данными ВСУЗИ. Тем не менее анализ результатов ОКТ, выполненной в качестве контрольного исследования после стентирования, свидетельствует о неожиданно большом количестве находок, свидетельствующих о субоптимальном характере имплантации по сравнению с ВСУЗИ и тем более ангиографией. Хороший результат стентирования с оптимальным расправлением стента (достижение его номинального размера, индекс эксцентричности более 0,75), отсутствием его малаппозиции или пролапса тканей зафиксирован у 471 (45,6 %) пациента.

Субоптимальный результат по данным ОКТ и оптимальный по ВСУЗИ получен у 171 пациента (25,3% из группы ВСУЗИ), субоптимальный результат в группе ангиографии, когда на заключительном этапе выполнялась только ОКТ, – у 187 (52,5%) пациентов. Наконец, субоптимальный результат и по данным ВСУЗИ, и по результатам ОКТ отмечен в 195 случаях (28,8% из группы ВСУЗИ). Таким образом, если по данным ВСУЗИ оптимальное расправление стента не было получено в четверти случаев, то ОКТ зафиксировала субоптимальный результат более чем у половины пациентов в обеих группах.

В 371 (35,9%) наблюдении был выявлен пролапс бляшки сквозь стент. Для характеристики этого явления нами использованы 2 показателя, которые рассчитывались на наиболее представительных кадрах: расчет площади протрузии и ее отношение к площади просвета. Площадь протрузии варьировала от 0,1 до 11,77 мм^2, средняя площадь протрузии составила 0,83 ± 1,12 мм^2. Отношение площади протрузии к просвету варьировало от 0,1 до 29,24%, в среднем 7,6 ± 5,04%.

У 146 (14,3%) пациентов при ОКТ выявлена малаппозиция балок стента, определяемая как неполное прилегание балки к стенке более чем на толщину балки. Малаппозиция варьировала от 0,15 до 1,1 мм. Следует отметить, что у 79 (54%) пациентов из этой группы размеры стентов выбирались по данным ВСУЗИ, а проведению ОКТ предшествовало контрольное ВСУЗИ. Кроме того, всем больным проводилась постдилатация стентов с применением большего размера баллона и/или большого давления. В этих условиях выявленная частота малаппозиции представляется достаточно высокой. У 52 пациентов, кроме малаппозиции, также была выявлена и протрузия. Из них 29 пациентам выполнялось ВСУЗИ на начальном и контрольном этапах.

Из 1032 пациентов у 12 ОКТ не выполнялась либо была неинформативной. Это было связано с двумя причинами: анатомическими особенностями и диаметром артерии. В 2 случаях ОКТ была неинформативна в связи с выраженным левым типом, большим диаметром ствола ЛКА, ПНА и ОА, вследствие чего не удавалось добиться адекватного тугого заполнения сосудов для получения качественного изображения, пригодного для интерпретации. В 8 случаях было невозможно провести датчик ОКТ (разных фирм) вследствие особенностей анатомического отхождения коронарной артерии (в 4 случаях – ОА) либо вследствие выраженного кинкинга артерии и кальциноза. Оценка влияния проблем после стентирования, фиксируемых только по данным ОКТ и не выявляемых с помощью ВСУЗИ, является одной из задач исследования "ОРЕНБУРГ".

Помимо применения ОКТ для оценки результатов стентирования, большое значение имеет использование метода для наиболее точной идентификации внутрипросветных проблем при операциях или диагностиче-

ских исследованиях, когда возникают вопросы о дальнейшей тактике лечения.

У 10 пациентов при ангиографии выявлены дефекты контрастирования, которые дифференцировались между неполным расправлением стента и пролабированием бляшки через структуру эндопротеза. В 3 из этих наблюдений ОКТ подтвердила проходимость стента без деформации балок, при этом выявлена овальная форма эндопротеза в средней части, связанная с его недорасправлением в одной из плоскостей вследствие выраженного кальциноза (рис. 1).

У 2 пациентов ОКТ позволила выявить диастаз между имплантированными стентами, однако с разными клиническими последствиями. В одном из этих случаев ОКТ верифицировала отсутствие диссекции интимы, незначимый стеноз и достаточную остаточную площадь в межстентовом промежутке и соответственно отсутствие необходимости в дополнительном вмешательстве. Напротив, в другом наблюдении в зоне диастаза выявлена выраженная бляшка с липидным компонентом и диссекцией, а при выполнении отсроченной ангиографии появилось нарастание дефекта наполнения – выполнено дополнительное стентирование (рис. 2). Кроме того, ОКТ позволила установить субинтимальное расположение проводника в задней нисходящей артерии (стентированию предшествовала реканализация хронической окклюзии ПКА). Под контролем ОКТ и ВСУЗИ проводник перепроведен в истинный просвет артерии, без компрометации дистального кровотока.

Другую подгруппу составили 10 пациентов, у которых при помощи ОКТ подтверждено или выявлено значительное пролабирование рыхлых элементов бляшки и белых тромбов. Ангиографически неравномерное контрастирование заподозрено в половине этих случаев. Из 10 пациентов 8 были рандомизированы в рамках исследования "ОРЕНБУРГ". При заключительном контроле ОКТ позволила выявить выраженное пролабирование и/или большой массив тромбов, что потребовало введения ингибиторов IIB–IIIA-рецепторов, а в 3 случаях – и дополнительного стентирования (рис. 3). Эти 3 пациента были исключены из исследования. Ангиографический контроль через 6 мес проводился всем 8 пациентам, контрольная ОКТ проведена 6 пациентам (в том чисел всем 5, оставшимся в исследовании). При ОКТ подтвержден удовлетворительный результат с гладкими контурами неоинтимы и без ее выраженного роста. Из 2 пациентов, подвергнутых только ангиографическому контролю, у одного зафиксирован хороший ангиографический и клинический результат, у другого – выявлена окклюзия ПКА в стенте.

Два характерных наблюдения касались ПКА. Целевое поражение в обоих случаях располагалось в среднем сегменте ПКА. Однако при коронарографии в проксимальном сегменте выявлено слоение контраста, создававшее впечатление второго контура сосуда. В первом из этих случаев было выполнено ВСУЗИ, не позволившее прояснить ситуацию. Выполнена ОКТ, при которой выявлены расширение и двойной просвет артерии с продольной трабекулярной структурой на протяжении примерно 12 мм. Произведено стентирование с захватом проксимального сегмента ПКА. При контрольной ОКТ отмечено, что компрессия второго просвета неполная, а в проксимальном сегменте стента имеется малаппозиция. После дополнительной пластики баллоном большего диаметра контрольная ОКТ продемонстрировала полную аппозиция стента и отсутствие ложного просвета (рис. 4). Во втором наблюдении ситуация была во многом идентичной, однако ВСУЗИ уже не выполнялось, вся операция проходила под контролем ОКТ.

С момента внедрения ОКТ в практику работы нашего отделения в 2010 г. и по меньшей мере в течение 2 лет основным показанием к рутинному использованию метода были операции с использованием баллонов с лекарственным покрытием при рестенозах в стентах. Баллоны с лекарственным покрытием являются одним из перспективным способов лечения in-stent рестенозов в коронарных артериях. Учитывая, что для надежного результата повторной операции важно добиться максимального уменьшения объема неоинтимы при минимальном ее повреждении, уже с первых операций пластики баллонами с лекарственным покрытием (с 2008 г.) мы стали использовать внутрисосудистый ультразвуковой контроль (24). Появление ОКТ предоставило возможность получения изображения с разрешением в 10 раз выше, чем при ВСУЗИ. При этом с накоплением опыта применения ОКТ при ангиопластике с DEB изменился и сам подход к выполнению этих вмешательств. Если ранее ОКТ использовалась для фиксации резуль-

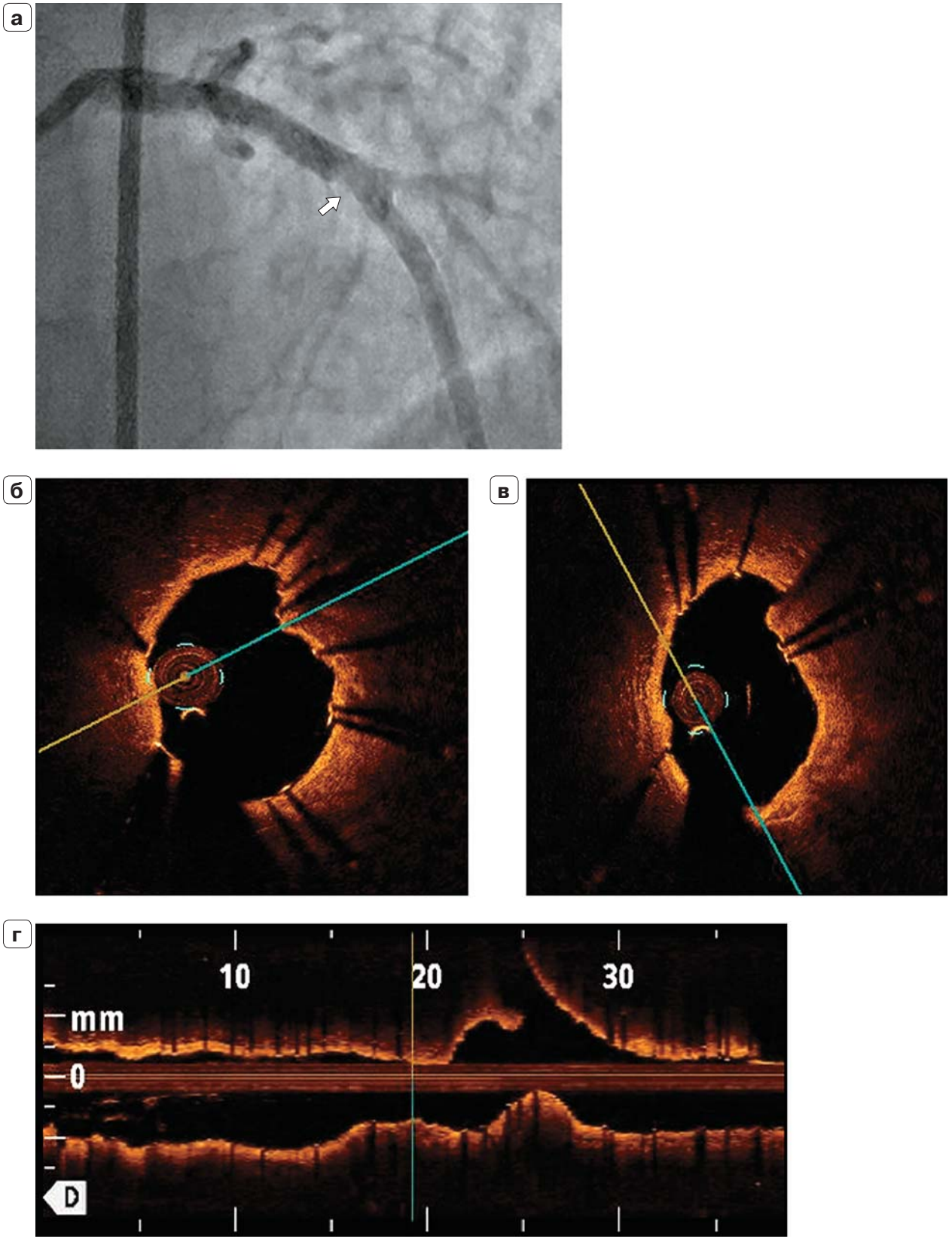

Рис. 1. Деформация стента вследствие выраженного кальциноза.
а – на ангиограмме имеется просветление внутри стента на уровне диагональной ветви (стрелка);
б, в – отчетливо видна овальная, несколько неправильная форма стента вследствие выраженного кальциноза на 12–14 часах, при этом нарушения структуры стента нет ни на поперечных, ни на продольных (г) изображениях.

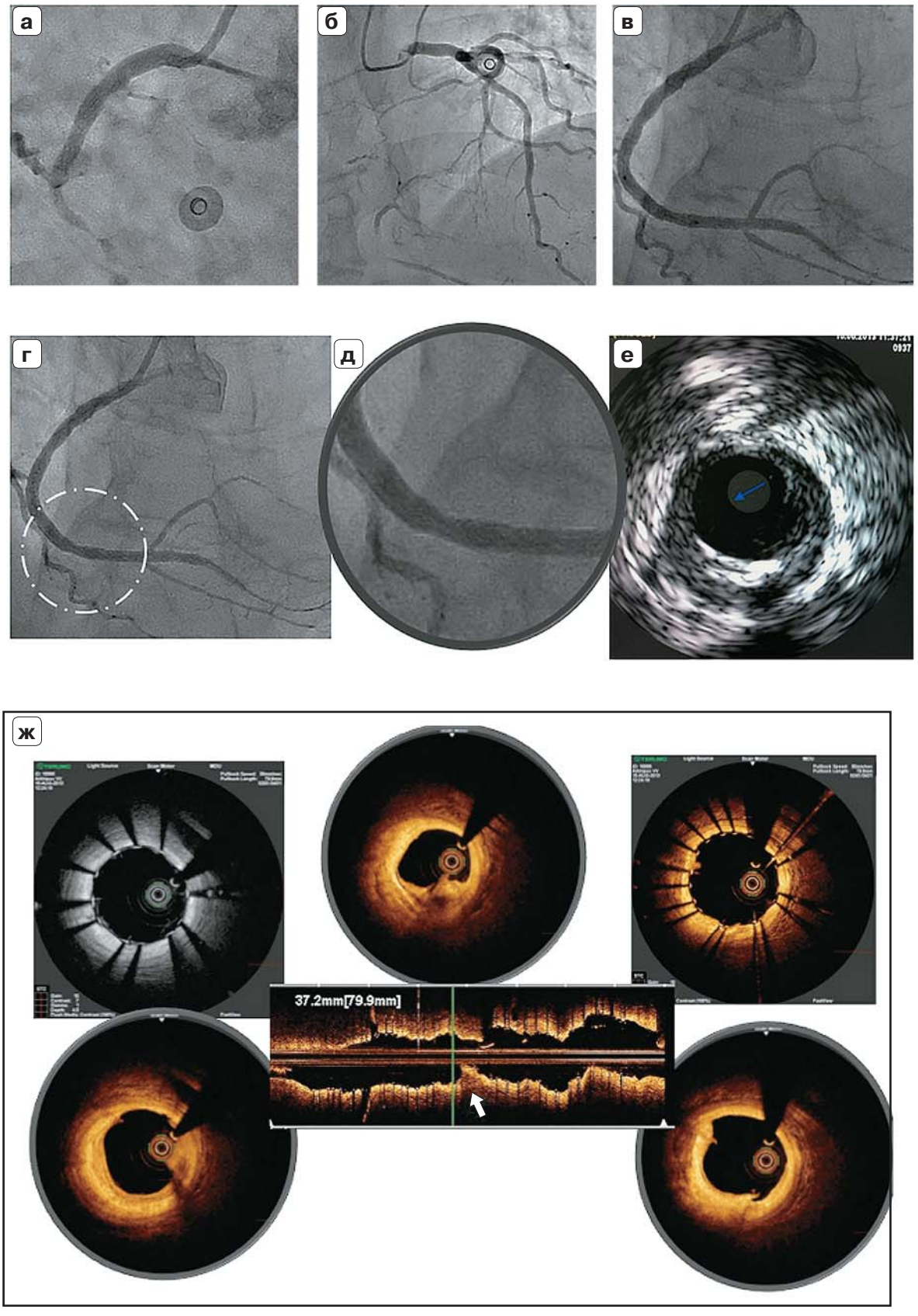

Рис. 2. Диссекция между стентами.
а, б – исходная окклюзия ПКА;
в – ангиографический результат после имплантации двух стентов;
г, д – при отсроченной ангиографии выявлено подозрение на диастаз стентов;
е – наличие диастаза подтверждено при ВСУЗИ;
ж – ОКТ подтверждает наличие диастаза и выявляет прогрессирующую диссекцию интимы (стрелка).

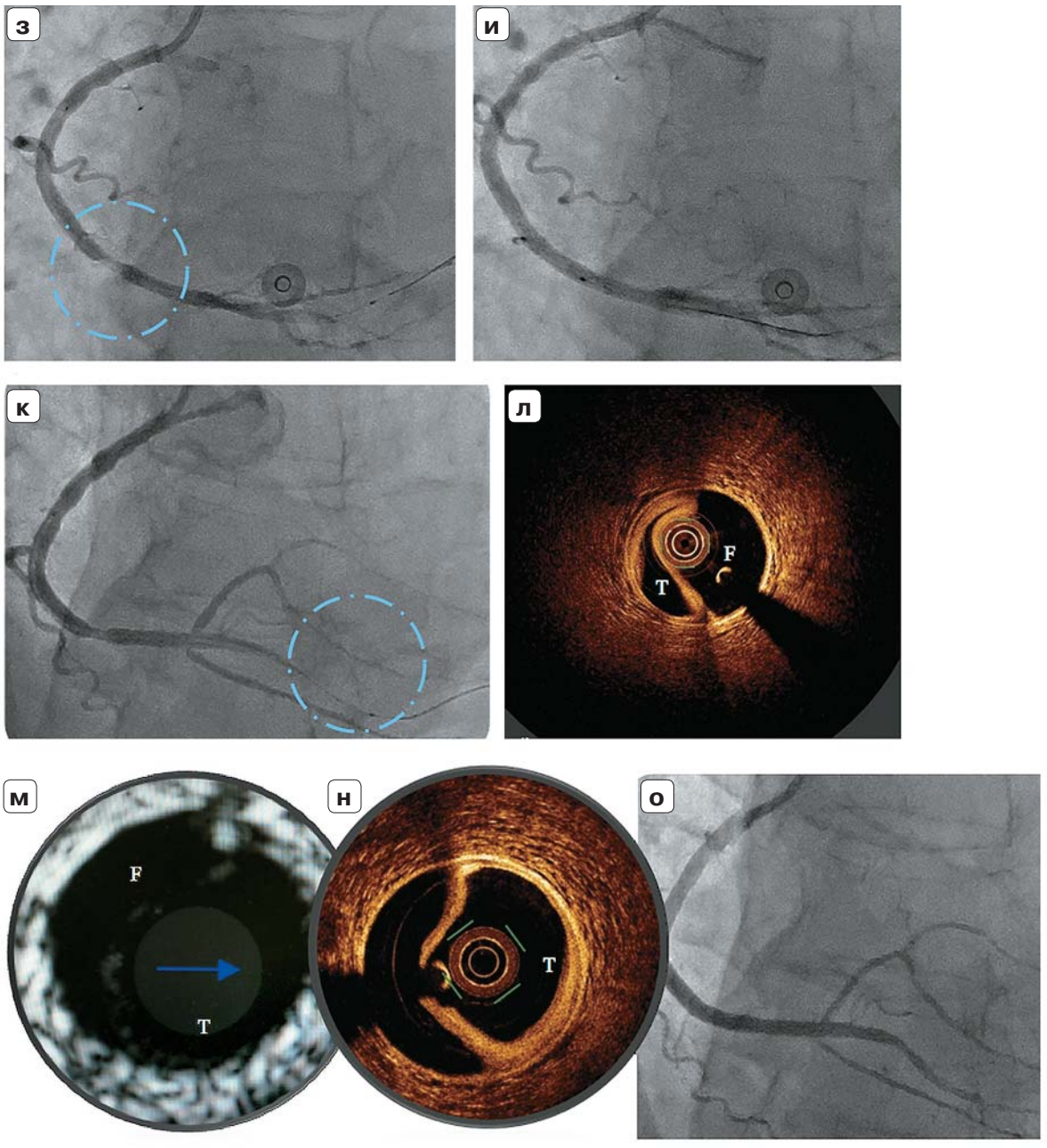

Рис. 2 ***(окончание)*****.**
з – при повторной ангиографии нарастает дефект наполнения, принято решение об имплантации дополнительного стента;
и – результат дополнительного стентирования;
к – отсутствует заполнение периферической ветви, заподозрено некорректное положение проводника;
л – ОКТ верифицирует расположение проводника в ложном просвете (F) с коллапсом истинного просвета (Т);
м – проводник под контролем ВСУЗИ перепроведен в истинный просвет;
н – ОКТ подтверждает корректное положение проводника. В связи с расправлением истинного просвета и спадением – ложного дополнительного воздействия не производилось;
о – хороший ангиографический результат.

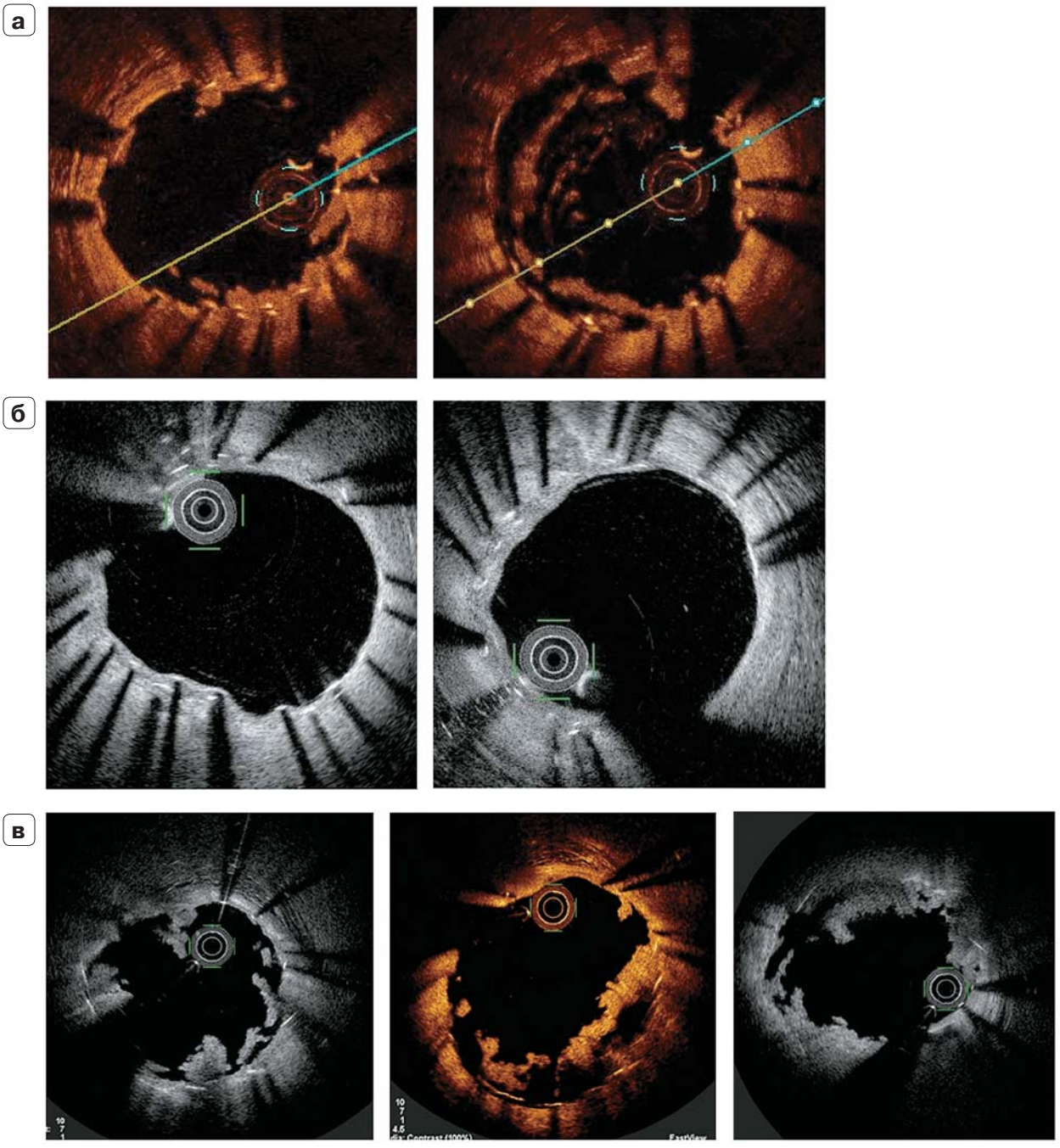

Рис. 3. Пролабирование рыхлых компонентов бляшки с элементами тромбоза.
а – умеренное по объему пролабирование с включением белых тромбов. Операция дополнена введением блокаторов IIB–IIIA-рецепторов;
б – контроль у этого же пациента через 6 мес. Полное заживление, хорошая эндотелизация, отсутствие гиперплазии интимы;
в – выраженное пролабирование атероматозных масс с тромботическими наложениями. Произведено дополнительное стентирование.

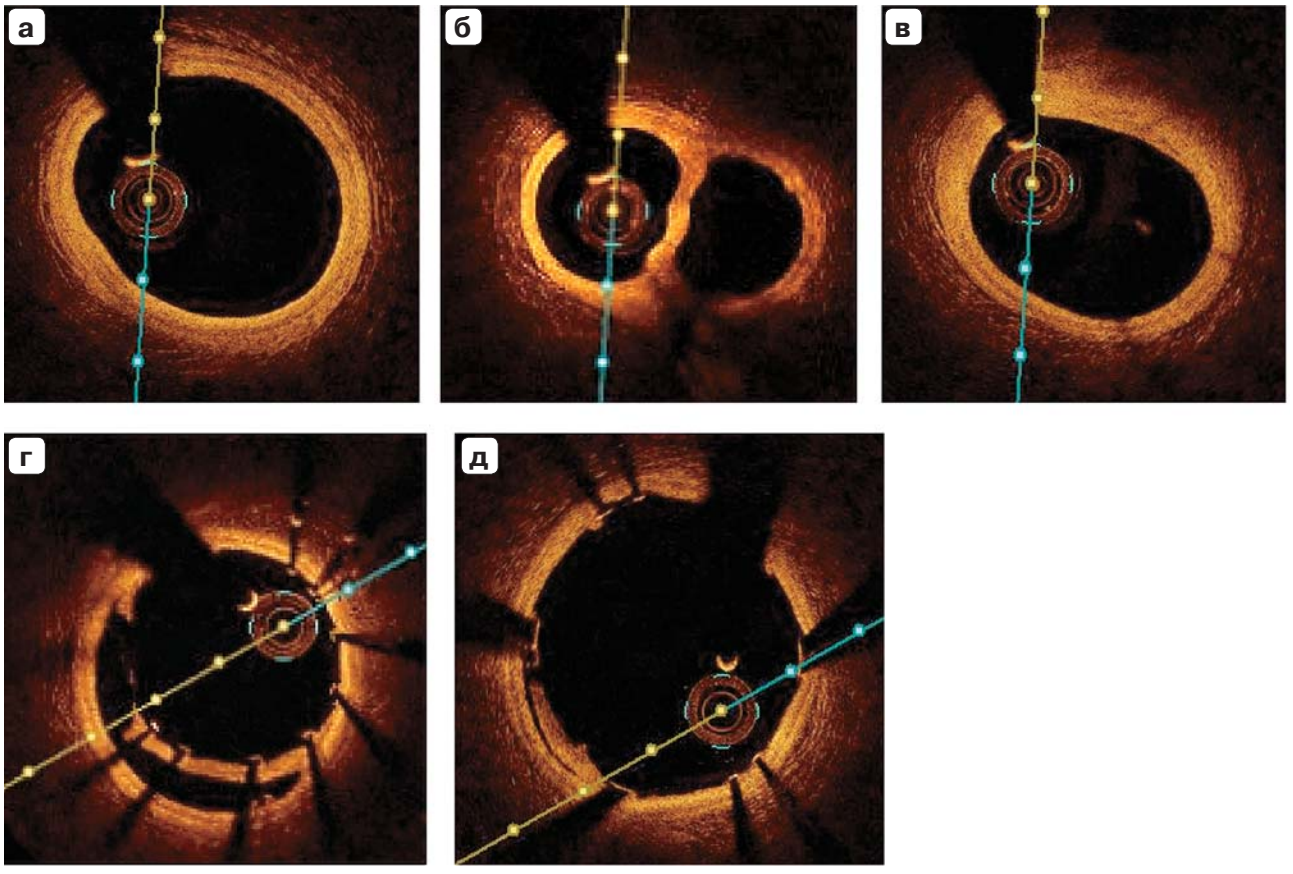

Рис. 4. Двойной просвет правой коронарной артерии.
а – проксимальный референсный семент;
б – участок двойного просвета артерии, площадь основного просвета 3,05 мм^2;
в – дистальный референсный семент;
г – промежуточный результат после стентирования – компрессия второго просвета неполная, имеется малапозиция, площадь просвета 6,58 мм^2;
д – результат после дополнительной пластики – хорошая аппозиция, площадь просвета 9,6 мм^2.

татов, полученных после использования лекарственного баллона, то сейчас доказано, что более информативным и важным для клинического результата является использование ОКТ до применения баллона с лекарственным покрытием, после достижения удовлетворительного ангиографического результата после предилатации обычным баллоном. ОКТ позволяет подтвердить эффективность предилатации и отсутствие выраженной диссекции интимы, что является условием использования собственно баллона с лекарственным покрытием.

Было выполнено 195 исследований с использованием ОКТ у 135 пациентов. Во время операции (промежуточный или окончательный контроль) метод применен у 119 пациентов. В 10 наблюдениях выявленные диссекции, иногда с тромботическими наложениями (ангиографически выраженные только в половине случаев), побудили отказаться от применения баллонов с лекарственным покрытием в пользу имплантации стентов с лекарственным покрытием.

Контрольная коронарография с ОКТ через 6 мес после использования DEB выполнена у 86 пациентов, из которых у 70 ОКТ применялась и на этапе операции, в остальных случаях на операции использовалось ВСУЗИ.

Высокое разрешение ОКТ предоставило возможность точного непосредственного измерения площади неоинтимы. За 6 мес площадь неоинтимы увеличилась в среднем всего на 13,6%, что свидетельствует о достаточной эффективности баллонов с лекарственным покрытием при лечении рестенозов в стентах. У 33,3% пациентов отмечено уменьшение толщины и у 30% – уменьшение площади неоинтимы, что подтверждает влияние препарата на процессы клеточного роста. У 2 пациентов контрольное исследование было неинформативно в связи с дистальным поражением и малым

диаметром целевого сосуда (при этом возникает эффект "биения" катетера, создающий дополнительные артефакты).

ОКТ позволяет не только количественно оценивать рост неоинтимы, но и качественно характеризовать процесс заживления после пластики. В 2 наблюдениях при ангиографическом контроле выявлены пограничные стенозы порядка 55%, однако при оценке данных ОКТ стеноз по площади составил около 70%. Этим пациентам имплантированы стенты с лекарственным покрытием.

При выполнении операций с применением баллонов с лекарственным покрытием, а также при контроле отдаленных результатов через 6 мес после операции применение ОКТ в нашей клинике в настоящее время является обязательным.

Еще одним "облигатным" показанием к использованию ОКТ в нашем опыте стала имплантация биодеградируемых скаффолдов. Побудительным мотивом к этому стали 2 основные причины. Во-первых, уже первое знакомство с этими устройствами показало, в силу их технологических особенностей, большую роль тщательного соблюдения методики их имплантации, а также точного подбора размеров. В этом отношении внутрисосудистая визуализация, безусловно, имеет приоритет перед ангиографией, а ВСУЗИ – некоторое предпочтение перед ОКТ. Во-вторых, как показал первоначальный клинический опыт, процесс рассасывания скаффолдов является неоднородным, неравномерным и неоднозначным; с накоплением отдаленных результатов стало ясно, что он не ограничивается двумя годами, о которых говорилось первоначально. Новая точка отчета для полной деградации импланта – 5 лет. Таким образом, к моменту появления скаффолдов на нашем рынке стало ясно, что ответственное отношение к судьбе пациентов требует, чтобы имплантация данных устройств сопровождалась внимательным наблюдением за динамикой процесса их рассасывания.

Первые имплантации рассасывающихся скафоллдов в нашем отделении выполнены в январе 2013 г., и ОКТ стало применяться уже с первых таких операций. Всего с января 2013 г. по январь 2016 г. было выполнено 47 исследований у 23 пациентов. У 5 пациентов ОКТ выполнялась на исходном этапе операции (определение референсных размеров артерии, длины поражения, подбор адекватного размера баллона с целью подготовки сосуда для имплантации скаффолда) либо после предилатации поражения с той же целью. У остальных больных для реализации этих же задач использовано ВСУЗИ, дающее более полную информацию о размерах всего сосуда и величине бляшки. На заключительном этапе операции с целью осуществления контроля аппозиции скаффолда, адекватности расправления и отсутствия пролабирования масс в просвет эндопротеза ОКТ была выполнена у 23 пациентов. У первых 6 пациентов осуществлен динамический ангиографический контроль и ОКТ через 6 мес. Анализ показал, что данное исследование малоинформативно, так как на этом сроке процессы деградации стента никак себя макроскопически не проявляют. В последующем решено проводить контрольные исследования с интервалом 1 год. К настоящему времени у 9 пациентов осуществлен динамический контроль через 12–13 мес, у 3 пациентов – через 24 мес, у 2 – через 36 мес. При контроле определяются толщина неоинтимы, состояние самого эндопротеза (степень рассасывания балок), а также степень покрытия балок неоинтимой. Наши результаты перекликаются с данными публикаций, свидетельствующих о неравномерном процессе деградации скаффолда, с возможным наличием на одном поперечном сечении как неизмененных балок и коннекторов, так и в различной степени разрушенных (рис. 5). У 2 пациентов при контроле через 24 мес выявлены балки, не покрытые неоинтимой, что послужило основанием для рекомендации продолжения приема клопидогреля.

При использовании ОКТ для динамического контроля рассасывания скаффолдов особенно информативной оказывается новая возможность, предоставляемая последними поколениями комплексов для ОКТ – 3D-реконструкция изображения. Качественно выполненное 3D-изображение позволяет наглядно увидеть участки деструкции, а также степень эндотелизации стентов. Поскольку информация, представленная на одном поперечном срезе, является довольно ограниченной, а выбор срезов для анализа носит случайный характер, возможность наглядно оценить пространственную структуру стента с помощью 3D-реконструкции является весьма ценной. Кроме того, полученное 3D-изображение предоставляет гораздо больше возможностей для всесто-

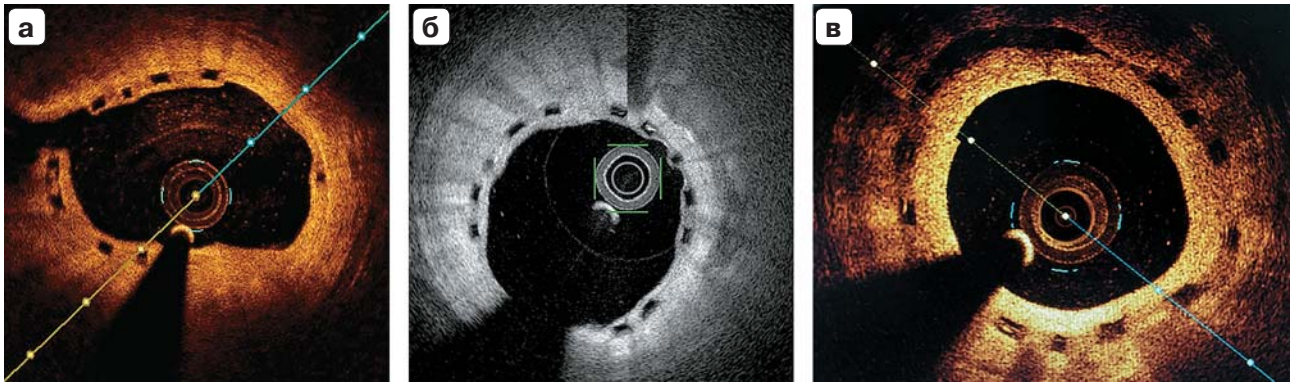

Рис. 5. Процесс деградации скаффолда в разные сроки после имплантации (представлены данные от разных пациентов).
а – 13 мес после операции. Неизмененные балки на 10–11 часах, эндотелизированные – на 12, 3, 7 часах, начальные процессы деструкции – на 9 часах;
б – 24 мес после имплантации. Большинство балок эндотелизировано, на 2 часах балка не изменена, на 1 часе – начат процесс деструкции;
в – 36 мес после операции. Страты скаффолда на разных этапах деструкции, включая малоизмененные на 1–2 часах и практически полностью растворившиеся без замещения полноценной тканью – на 10–12 часах.

роннего анализа сосуда и стента посредством произвольного его вращения в любой плоскости.

Использование методов внутрисосудистой визуализации при экстренной коронарной патологии, по понятным причинам, является значительно более редким, чем при плановых операциях. Тем не менее с совершенствованием технологии проведения исследования и накоплением нами собственного опыта ОКТ стала применяться и в этих случаях. В экстренном порядке было выполнено 8 исследований у 5 пациентов. У 4 больных ОКТ применялась с целью подтверждения значимости стеноза, а также верификации причины дефектов наполнения (просветления, участки завихрения) нативной артерии, стента или прилегающих к стенту сегментов артерии. У 2 пациентов после проведенного тромболизиса, несмотря на пограничный стеноз по данным ангиографии, ОКТ позволила выявить значительные наложения тромботических масс, что потребовало выполнения стентирования. В одном случае при ангиографически неопределенном поражении (требовалась дифференциация между кальцинозом и пристеночными тромботическими массами), ОКТ подтвердила наличие обеих структур, операция закончена стентированием. Напротив, у другого пациента по данным ОКТ был верифицирован кальциноз проксимальнее имплантированного стента, при этом степень сужения была гемодинамически незначимой, оперативное вмешательство было завершено.

Особый интерес представляет следующее наблюдение (рис. 6). При ангиографии выявлены стенозы ПНА и промежуточной ветви, выполнены стентирование от устья ПНА, постдилатация стента и открытие через ячейку стента крупной диагональной ветви с хорошим ангиографическим результатом. Однако после стентирования промежуточной ветви и выполнения серии контрольных ангиограмм появилось подозрение на замятие проксимальных балок стента в устье ПНА. Выполненная ОКТ подтвердила замятие проксимального сегмента стента на 3/4 его окружности. Структура стента с его нормальной аппозицией сохранилась только по одной стенке артерии. Произведена имплантация еще одного стента с перекрытием участка разрушенного эндопротеза, дополнительной адаптацией стентов и выполнением контрольной ОКТ. Подтверждено, что стент стоит от устья, достигнуты хороший просвет и полная аппозиция стентов по всей окружности. При выполненной ретроспективно реконструкции 3D-изображения еще более наглядно видны как возникшая проблема со стентом, так и окончательный результат (рис. 7).

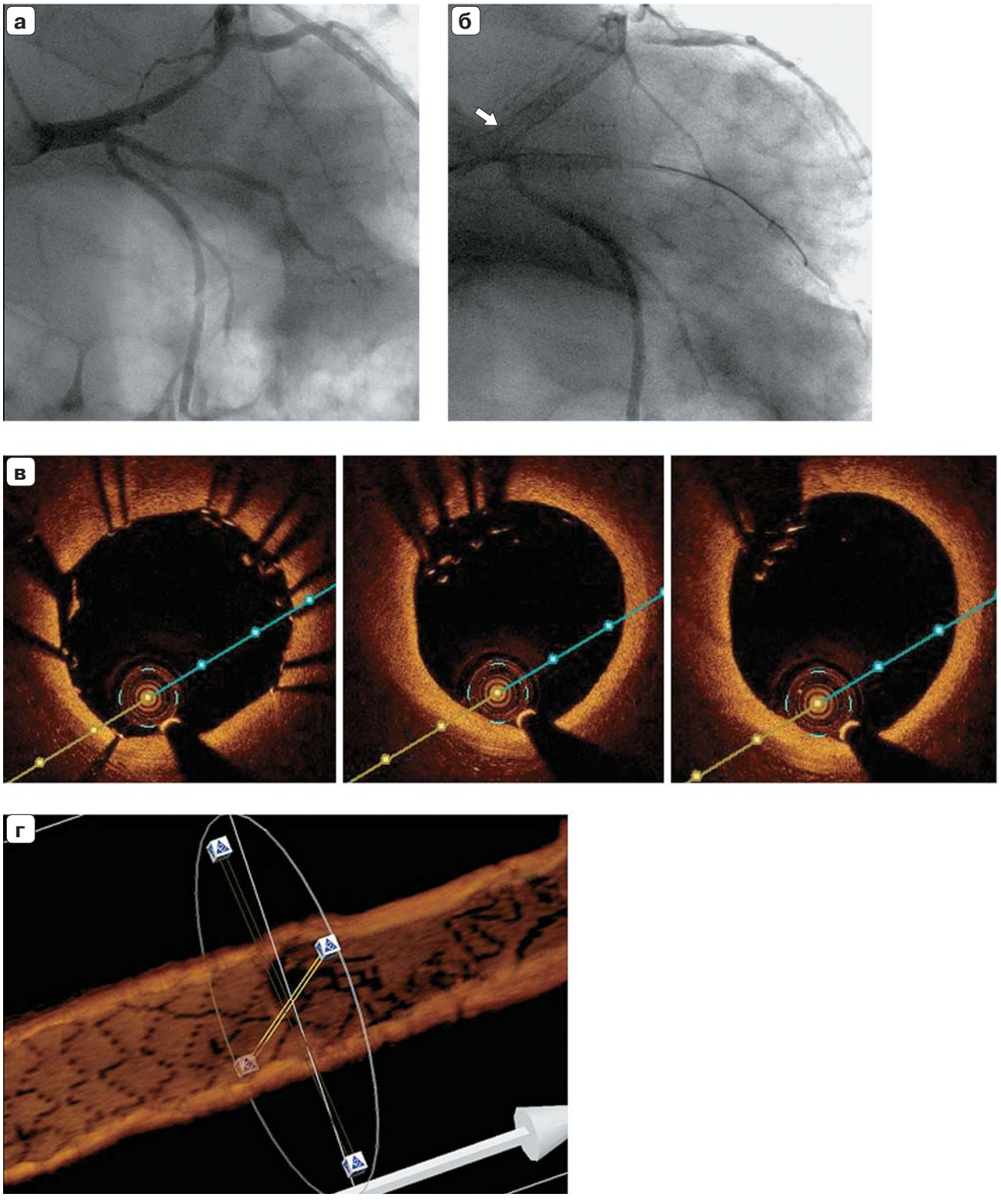

Рис. 6. Деформация проксимальной части стента.
а – исходная ангиограмма;
б – подозрение на замятие проксимальной части стента (стрелка);
в – выраженное нарушение структуры стента, смещение балок к одной стенке;
г – на 3D-реконструкции наглядно отражается нарушение конфигурации стента.

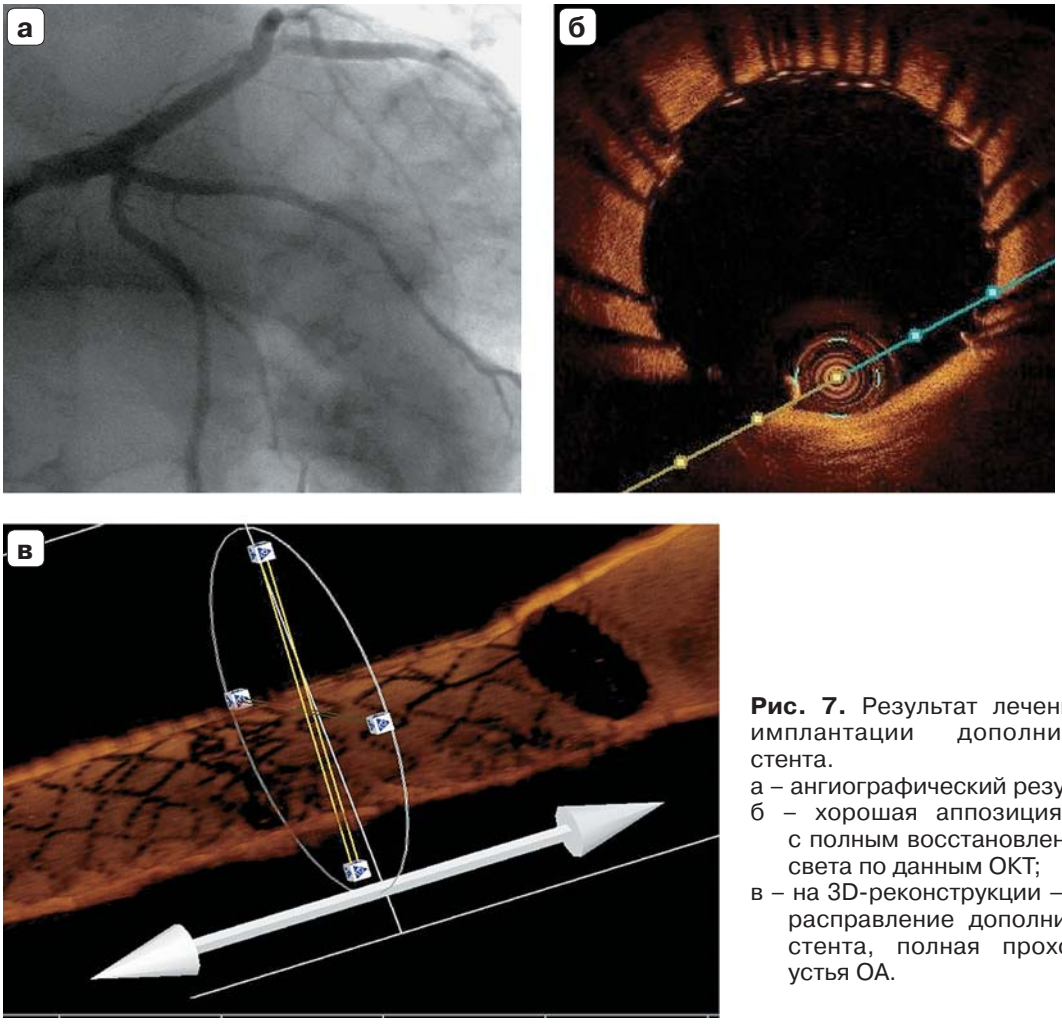

Рис. 7. Результат лечения после имплантации дополнительного стента.
а – ангиографический результат;
б – хорошая аппозиция стентов с полным восстановлением просвета по данным ОКТ;
в – на 3D-реконструкции – хорошее расправление дополнительного стента, полная проходимость устья ОА.

Заключение

Технология ОКТ позволяет достигать наивысшего разрешения среди существующих клинических методов инвазивной и неинвазивной визуализации сосудов (10–20 мкм), выполнять высокоточные измерения в просвете и стенке сосуда, дифференцировать строение тканей на грани гистологической дифференциации.

Несмотря на то что ОКТ уступает ВСУЗИ в пенетрирующей способности и не всегда позволяет визуализировать сосуд на всю толщину стенки, использование измерений просвета в референсных сегментах дает возможность адекватно выбрать параметры имплантации стента и методику постдилатации, а в отношении визуализации внутрипросветных структур и внутренней оболочки сосуда/стента метод ОКТ имеет несомненные преимущества. ОКТ также имеет больший потенциал, чем ВСУЗИ, для визуализации нестабильной бляшки и тромбов.

В случаях, когда количественная ангиография не может дать четкого представления о состоянии пораженного сегмента (внутрипросветные наложения, просветления, дефекты наполнения), ОКТ позволяет адекватно оценить состояние просвета и точно выбрать дальнейшую тактику лечения. При контроле непосредственно после стентирования метод дает возможность выявить такие проблемы, как краевая диссекция, участки малаппозиции, красные и белые тромбы, недорасправление стента. Своевременное выявление перечисленных проблем позволяет провести адекватную коррекцию и получить лучшие как непосредственные, так и отдаленные результаты. Особенно важной такая возможность становится в анатомически сложных участках и при комплексных поражениях (бифуркации, ствол ЛКА, наложение стентов, решение вопроса о возможности окончания операции без стентирования).

Высокое разрешение ОКТ впервые предоставило возможность точного непосредственного измерения площади неоинтимы. Это особенно важно в эру использования стентов с лекарственным покрытием и мо-

жет влиять на длительность использования дезагрегантной терапии, объективизируя целесообразность ее продолжения или возможность прекращения.

Постоянное технологическое совершенствование, достоверность количественных результатов, высокое разрешение и качество изображения могут служить залогом того, что значение ОКТ будет расти и она станет "золотым стандартом" не только в научных исследованиях, но и в рутинной клинической практике.

Список литературы

1. Демин В.В. Клиническое руководство по внутрисосудистому ультразвуковому сканированию. Оренбург: Южный Урал, 2005, 400 с.
2. Tearney G.J., Regar E., Akasaka T. et al. Consensus Standards for Acquisition, Measurement, and Reporting of Intravascular Optical Coherence Tomography Studies. A Report From the International Working Group for Intravascular Optical Coherence Tomography Standardization and Validation. JACC. 2012, 59, (12), 1058–1072.
3. Prati F., Regar E., Mintz G.S. et al. Expert review document on methodology, terminology, and clinical applications of optical coherence tomography: physical principles, methodology of image acquisition, and clinical application for assessment of coronary arteries and atherosclerosis. Eur. Heart J. 2010, 31, 401–415.
4. Prati F., Guagliumi G., Mintz G.S. et al. Expert review document part 2: methodology, terminology and clinical applications of optical coherence tomography for the assessment of interventional procedures. Eur. Heart J. 2012, 33, 2513–2522.
5. Optical Coherence Tomography in Cardiovascular Research. Eds E. Regar, T.G. van Leeuwen, P.W. Serruys. Informa Healthcare, 2007, 338 p.
6. Lotfi A., Jeremias A., Fearon W.F. et al. Expert Consensus Statement on the Use of Fractional Flow Reserve, Intravascular Ultrasound, and Optical Coherence Tomography: A Consensus Statement of the Society of Cardiovascular Angiography and Interventions. Catheter. Cardiovasc. Interv. 2014, 83 (4), 509–518.
7. Рекомендации ESC/EACTS по реваскуляризации миокарда 2014. Рабочая группа по реваскуляризации миокарда Европейского общества кардиологов (ESC) и Европейской ассоциации кардиоторакальных хирургов (EACTS). Российский кардиологический журнал. 2015, 2, (118), 5–81.
8. Рекомендации по лечению стабильной ишемической болезни сердца. ESC 2013. Рабочая группа по лечению стабильной ишемической болезни сердца Европейского общества кардиологов (ESC). Российский кардиологический журнал. 2014, 7 (111), 7–79.
9. 2011 ACCF/AHA/SCAI Guideline for Percutaneous Coronary Intervention. A Report of the American College of Cardiology Foundation/American Heart Association Task Force on Practice Guidelines and the Society for Cardiovascular Angiography and Interventions. JACC. 2011, 58 (24), e44–e122.
10. Radu M.D., Räber L., Heo J. et al. Natural history of optical coherence tomography-detected non-flow-limiting edge dissections following drug-eluting stent implantation. EuroIntervention. 2014, 9, 1085–1094.
11. Räber L., Radu M.D. Optimising cardiovascular outcomes using optical coherence tomography-guided percutaneous coronary interventions. EuroIntervention. 2012, 8, 765–771.
12. Allahwala U.K., Cockburn J.A., Shaw E. et al. Clinical utility of optical coherence tomography (OCT) in the optimisation of Absorb bioresorbable vascular scaffold deployment during percutaneous coronary intervention. EuroIntervention. 2015, 10, 1154–1159.
13. Tanigawa J., Barlis P., Dimopoulos K. et al. Optical coherence tomography to assess malapposition in overlapping drug-eluting stents. EuroIntervention. 2008, 3 (5), 580–583.
14. Radu M., Jørgensen E., Kelbæk H. et al. Optical coherence tomography at follow-up after percutaneous coronary intervention: relationship between procedural dissections, stent strut malapposition and stent healing. EuroIntervention. 2011, 7, 353–361.
15. Onuma Y., Okamura T., Muramatsu T. et al. New implication of three-dimensional optical coherence tomography in optimising bifurcation PCI. EuroIntervention. 2015, 11, V71–V74.
16. Alegría-Barrero E., Foin N., Chan P.H. et al. Optical coherence tomography for guidance of distal cell recrossing in bifurcation stenting: choosing the right cell matters. EuroIntervention. 2012, 8, 205–213.
17. Tyczynski P., Ferrante G., Kukreja N. et al. Optical coherence tomography assessment of a new dedicated bifurcation stent. EuroIntervention. 2009, 5, 544–551.
18. Secco G.G., Foin N., Viceconte N. et al. Optical coherence tomography for guidance of treatment of in-stent restenosis with cutting balloons. EuroIntervention. 2011, 7, 828–834.
19. Демин В.В., Демин Д.В., Долгов С.А. и др. Первый опыт применения оптической когерентной томографии при плановых оперативных вмешательствах на коронарных артериях. В кн.: Ультразвуковые и лучевые технологии в клинической практике; Под ред. В.А.Сандрикова, Е.П. Фисенко, Т.Ю. Кулагиной. М., 2012, 25–30.
20. Souteyrand G., Amabile N., Combaret N. et al. Invasive management without stents in selected acute coronary syndrome patients with a large thrombus burden:a prospective study of optical coherence tomography guided treatment decisions. Euro Intervention. 2015, 11, 895–904.
21. Souteyrand G., Arbustini E., Motreff P. et al. Serial optical coherence tomography imaging of ACS-causing culprit plaques. EuroIntervention. 2015, 11, 319–324.
22. Chan P.H., Alegria-Barrero E., Di Mario C. Tools & Techniques: Intravascular ultrasound and optical coherence tomography. EuroIntervention. 2012, 7, 1343–1349.
23. Демин В.В., Галин П.Ю., Демин Д.В. и др. Сравнение стратегий имплантации стентов с лекарственным

покрытием под контролем внутрисосудистого ультразвукового исследования или ангиографии: рандомизированное исследование "ОРЕНБУРГ". Часть 1. Актуальность, дизайн исследования, непосредственные клинические результаты. Диагностическая и интервенционная радиология. 2015, 9 (3), 31–43.

24. Демин В.В., Демин А.В., Желудков А.Н. и др. Баллоны с лекарственным покрытием: новый подход к проблеме рестенозов. В кн.: Рентгеноэндоваскулярная диагностика и лечение: достигнутые рубежи и перспективы развития; Под ред. В.В. Демина. Оренбург, 2010, 81–92.

Баллоны с лекарственным покрытием в лечении рестенозов коронарных артерий: 7-летний опыт использования

В.В. Демин, А.В. Демин, Д.В. Демин, С.А. Долгов, Е.В. Сероштанов, М.Д. Клочков, А.Н. Желудков*

ГБУЗ "Оренбургская областная клиническая больница", Оренбург, Россия

В работе представлен 7-летний опыт использования баллонов с лекарственным покрытием разных видов для коррекции in-stent рестенозов в коронарных артериях. Лекарственные баллоны использованы у 212 пациентов. При динамическом наблюдении частота повторных сужений после применения баллонов с лекарственным покрытием составила 21,7%. Уделено большое внимание соблюдению технологии использования лекарственных баллонов, предложена собственная модификация методики, показано значение методов внутрисосудистой визуализации, приведены данные по отдаленным результатам этих вмешательств.

Ключевые слова: *коронарная ангиопластика, коронарное стентирование, баллоны с лекарственным покрытием, in-stent рестенозы, внутрисосудистое ультразвуковое исследование, оптическая когерентная томография.*

Цель: проанализировать опыт использования баллонов с лекарственным покрытием (drug eluting balloon – DEB) для лечения рестенозов в коронарных стентах, показать возможности внутрисосудистой визуализации для оптимизации вмешательства и динамической оценки его результатов.

Методы. Для коррекции рестенозов в стентах выполнено 212 операций с использованием баллонов с лекарственным покрытием, большинство – с применением внутрисосудистой визуализации. Использовано 4 вида баллонов, покрытых паклитакселем, – SeQuent Please, Dior, In.Pact Falcon и Protégé. С 2008 по 2010 г. внутрисосудистое УЗИ (ВСУЗИ), а затем и оптическая когерентная томография (ОКТ) использовались для контроля послеоперационного результата и динамического исследования через 3–6 мес. С 2011 г. использовалась преимущественно ОКТ после выполнения предилатации в стенте, до этапа непосредственного использования DEB, а также при 6-месячном контроле. Второй существенной модификацией стандартной методики является использование на основном этапе операции баллона с лекарственным покрытием, на 0,25–0,5 мм превышающего диаметр имплантированного стента.

Результаты. Во время операции ВСУЗИ выполнено 69 пациентам, ОКТ – 119. Контрольные инвазивные исследования выполнены у 167 больных (85,2% от подлежавших контролю в расчетные сроки), в том числе у 39 – с использованием ВСУЗИ, у 110 – с применением ОКТ. Частота повторных сужений через 3–6 мес после применения DEB составила 21,7%.

Выводы. Пластика баллонами с лекарственным покрытием расширяет возможности лечения рестенозов в коронарных сосудах. Использование DEB не требует принципиального изменения технологии операции и не усложняет вмешательство. Для благоприятных непосредственного и отдаленного результатов большое значение имеют соблюдение правил использования баллонов с лекарственным покрытием и адекватная подготовка сосуда. Применение ВСУЗИ и ОКТ для качественного и количественного контроля во время операции с применением DEB позволяет повысить эффективность данных операций, избежать интраопераци-

* *Адрес для переписки:*
Демин Виктор Владимирович
ГБУЗ "Оренбургская областная клиническая больница",
отделение рентгенохирургических методов диагностики и лечения
460018 Оренбург, ул.Аксакова, 23.
Тел. +7-3532-31-70-12.
E-mail: angiorenvd@mail.ru
Статья получена 25 марта 2016 г.
Принята к публикации 12 апреля 2016 г.

онных осложнений, а также достоверно оценить отдаленные результаты.

Введение

Несмотря на хорошие ближайшие и отдаленные результаты рентгенэндоваскулярного лечения окклюзионно-стенотических поражений коронарных артерий, особенно после широкого внедрения стентов с лекарственным покрытием, с ростом количества вмешательств, а также увеличением числа пациентов с многососудистым и диффузным поражением коронарных артерий, неизбежно возрастает и общее число больных, нуждающихся в повторных операциях вследствие развития рестенозов в стентированных сосудах.

В разное время для коррекции рестенозов в коронарных стентах применялись различные методики, из которых самой распространенной (и используемой до сих пор) является повторная пластика обычным коронарным баллоном. Несмотря на широту использования данного метода, частота рестенозов и после этих вмешательств достаточно высока (1, 2). Более эффективным, но значительно менее распространенным является применение режущих коронарных баллонов. Несмотря на их преимущества в коррекции рестенозов, частота использования режущих баллонов с этой целью остается достаточно небольшой вследствие технических особенностей устройства (затрудненная доставляемость), с одной стороны, и высокой цены инструмента – с другой.

Использование голометаллических стентов в качестве средства для лечения рестенозов не имеет преимущества перед первичным стентированием в плане вероятности повторного сужения, при этом имеет место увеличение длины стентированного сегмента и площади металлизации (2).

Стенты с лекарственным покрытием – наиболее эффективный инструмент для лечения рестенозов. Вместе с тем их применение сопряжено со всеми проблемами самих покрытых стентов, включая необходимость длительной двойной антиагрегантной терапии, высокую стоимость инструмента и остающуюся проблему дополнительной металлизации сосуда. Слабым местом стентов с лекарственным покрытием для лечения как нативных стенозов, так и in-stent рестенозов является неравномерное распределение лекарственного покрытия вдоль поверхности сосуда, зависящее от архитектуры балок, что приводит к неоднородному торможению клеточной пролиферации, а впоследствии – к неравномерной реэндотелизации стента.

В последнее десятилетие получил развитие новый подход к лечению рестенозов в коронарных артериях, каковым стало использование баллонов с лекарственным покрытием (drug eluting balloon – DEB или drug coating balloon – DCB). К потенциальным преимуществам баллонов с лекарственным покрытием относятся: уменьшение частоты повторных сужений в сравнении со стандартной ангиопластикой при отсутствии увеличения сложности вмешательства; возможность избежать дополнительной металлизации сосуда; непосредственное освобождение препарата без использования полимера, который может вызвать воспалительную реакцию; снижение потребности в дезагрегантной терапии; потенциально более равномерная доставка лекарства к сосудистой стенке и, как следствие, более ровная реэндотелизация в сравнении со стентами с лекарственным покрытием (3).

Эффективное воздействие баллонов с лекарственным покрытием основано на возможности ингибирования пролиферации гладкомышечных клеток стенки сосуда в течение длительного периода после непродолжительного их контакта с липофильным антипролиферативным соединением. Доставка лекарственного вещества осуществляется во время инфляции баллона, при этом доставляющая матрица растворяется, а паклитаксель мигрирует в гладкомышечные клетки (4). После однократной аппликации наблюдается устойчивый антипролиферативный эффект клеток гладкомышечной мускулатуры без какого бы то ни было цитотоксического эффекта. Причем достаточная концентрация паклитакселя в ткани формируется уже при длительности раздувания баллона 30 с. Через 45 с концентрация становится максимальной, а при времени инфляции 60 с можно определить следы паклитакселя в крови, которые исчезают в течение ближайших 10 мин (5).

Первым баллоном с лекарственным покрытием, появившемся на рынке и прошедшим клинические испытания, стал баллон фирмы B/Braun – SeQuent Please, использующий технологию Paccocath DEB. При изготовлении баллона на обычный баллонный катетер наносят паклитаксель в дозе 3 мкг/мм^2, соединенный с бесполимерным

матриксом, которым выступает контрастное вещество – йопромид. Гидрофильный характер йопромида и липофильные свойства паклитакселя обеспечивают равномерное высвобождение препарата и миграцию его в сосудистую стенку. Эффективность использования этого инструмента для коррекции рестенозов коронарных артерий показана в исследованиях PACCOCATH ISR I/II (Efficacy and Safety of Paclitaxel-Coated Ballons in Coronary In-Stent Restenosis). В рамках данных исследований 108 пациентов с рестенозами в коронарных стентах рандомизировали на 2 группы – для пластики обычными баллонами и баллонами с лекарственным покрытием. На основании 6-, 12-месячных и 2-летних наблюдений отмечено превосходство баллонов с лекарственным покрытием над обычными баллонами за счет как меньшего количества повторных реваскуляризаций, так и меньшей частоты значимых сердечно-сосудистых событий (6, 7).

Другим знаковым исследованием стал трайл PEPCAD II ISR (The Paclitaxel-Eluting PTCA-Ballon Catheter in Coronary Artery Disease to Treat In-Stent Restenosis: A Comparison to the Paclitaxel-Eluting Taxus Stent). В исследовании, включающим 131 пациента, сравнивали безопасность и эффективность использования баллона с лекарственным покрытием SeQuent Please по сравнению со стентом Taxus для коррекции in-stent рестенозов. В рамках исследования баллон с покрытием показал лучшие результаты, чем стент, по частоте бинарных рестенозов и показателю поздней потери просвета. При 3-летнем наблюдении между группами не было достоверных отличий в частоте повторных реваскуляризаций и значимых сердечно-сосудистых событий, при этом величина показателей в группе DEB была почти вдвое меньше (8, 9).

В исследование PEPCAD-DES (Treatment of Drug-eluting Stent (DES) In-Stent Restenosis With SeQuent Please Paclitaxel Eluting Percutaneous Transluminal Coronary Angioplasty (PTCA) Catheter) вошло 110 пациентов с рестенозами в коронарных стентах с лекарственным покрытием, которые были рандомизированы на 2 группы: у первой группы коррекцию рестенозов выполняли посредством пластики баллоном с лекарственным покрытием SeQuent Please, а во второй группе обычным коронарным баллоном. При 6-месячном контроле отмечено, что поздняя потеря просвета и частота повторных реваскуляризаций значительно ниже в группе баллонов с лекарственным покрытием. Через 36 мес также отмечена значительно более редкая частота повторных реваскуляризаций в данной группе – 19,4% против 36,8% и меньшая частота значимых событий – 20,8% против 52,6% (10).

Примыкают к данным исследованиям результаты, полученные в триале PEPCAD China ISR (A Prospective, Multicenter, Randomized Trial of Paclitaxel-Coated versus Paclitaxel-Eluting Stent for the Treatment of Drug-Eluting Stent In-Stent Restenosis). В этом исследовании сравнивались результаты, полученные при лечении рестенозов в стентах с лекарственным покрытием посредством баллона с лекарственным покрытием SeQuent Please или стента с лекарственным покрытием Taxus Liberte на территории Китая. В триал вошло 220 пациентов из 17 китайских клиник, рандомизированных в равных пропорциях по указанным группам; первичной конечной точкой считалась поздняя потеря просвета через 9 мес. По данным 9-месячной коронарографии отмечено отсутствие разницы в поздней потере просвета в обеих группах. Не было получено значимых различий в обеих группах по частоте повторных реваскуляризаций – 15,5% в группе DEB и 17,5% в группе DES, а также по частоте значимых событий через год – соответственно 2,7 и 6,8% (11).

Баллон DIOR фирмы Eurocor первоначально использовал отличный от баллона SeQuent способ доставки лекарственного вещества, однако с 2009 г. фирма перешла на новую его модификацию, в которой использована сходная с Paccocath концепция. Эффективность баллона DIOR для лечения in-stent рестенозов показана в Valentines Trial (набор пациентов с 14 по 23 февраля 2010 г.), в который было включено свыше 250 пациентов из более чем 30 стран, включая российские клиники (в том числе 7 пациентов из Оренбургской областной клинической больницы). Контрольные исследования осуществили у 244 пациентов через 6–9 мес с момента операции. Совокупный показатель значимых сердечно-сосудистых событий составил 11,1%, а частота повторных реваскуляризаций – 7,4%, что позволило сделать вывод об эффективности и безопасности использования баллона DIOR II поколения для коррекции рестенозов в стентах (5, 12).

Баллон In.Pact Falcon, выпущенный на рынок фирмой Invatec, несет фирменное покрытие FreePac, содержащее мочевину и паклитаксель. При раскрытии баллона покрытие вступает в соприкосновение со стенкой артерии, при этом молекулы мочевины разделяют и высвобождают молекулы паклитакселя, повышая их растворимость и облегчая проникновение в стенку артерии. В исследовании BELLO (Balloon Elution and Late Loss Optimization), проводившемся в 15 клиниках Италии и включавшем 182 пациента, оценивали сравнительную эффективность использования баллона с лекарственным покрытием In.Pact Falcon и стента с лекарственным покрытием Taxus в коронарных сосудах малого диаметра. Первичной конечной точкой исследования была величина поздней потери просвета через 6 мес, которая составила в группе пациентов с баллоном In.Pact Falcon 0,09 ± 0,38 мм, а в группе со стентом Taxus – 0,3 ± 0,44 мм. Кроме того, частота больших событий и повторных реваскуляризаций была меньше в группе баллона с лекарственным покрытием – соответственно 10% против 16,3% и 7,8% против 11%. Таким образом, результаты исследования показали, что баллон In.Pact Falcon составляет серьезную конкуренцию стенту Taxus при первичных вмешательствах в коронарных сосудах малого диаметра (13). Серьезным достоинством данного баллона является наибольшая линейка размеров среди всех лекарственных баллонов.

Еще один баллон, представленный в настоящее время на рынке, – Pantera Lux фирмы Biotronik. Данный баллон, как и другие, использует в качестве лекарственного вещества паклитаксель, который располагается на доставляющем матриксе – бутирилтри-гексилцитрате (BTHC) в ставшей уже стандартной дозе 3 мкг/мм^2. Эффективность использования данного баллона для коррекции in-stent рестенозов как голометаллических, так и стентов с лекарственным покрытием изучалась в проспективном мультицентровом триале FIM. Контрольные данные первых 45 пациентов через 6 мес были очень успешными: частота больших событий составила 7,7%, из которых был только один постпроцедурный нефатальный инфаркт миокарда и две повторные реваскуляризации (одна – целевого сосуда, одна – целевого поражения); поздняя потеря просвета составила 0,03 ± 0,35 мм, что позволило сделать вывод о возможности успешного использования данного баллона с лекарственным покрытием для вмешательства при in-stent рестенозах как в покрытых, так и в голометаллических стентах (14).

Баллон Danubio фирмы Minvasis также имеет покрытие паклитакселем, расположенным в доставляющем матриксе – BTHC; отличной является дозировка препарата – 2,5 мкг/мм^2. В исследовании DEBSIDE показаны возможности баллона в комплексе со стентом Nile PAX для лечения бифуркационных поражений: применение баллона для пластики боковой бранши после имплантации бифуркационного стента позволяет достичь низких показателей потери просвета и частоты рестенозов в боковой ветви (15).

Наконец, еще одним представленным на рынке баллоном с лекарственным покрытием является Protege фирмы Blue Medical. Его особенностью является своеобразное расположение лекарственного вещества, включенного в гидрофильное покрытие, на крыльях сложенного баллона (технология Wing-Seal).

Как видно из приведенного перечня, практически все реально применяемые в клинике баллоны с лекарственным покрытием имеют одинаковое принципиальное строение и используют в качестве лекарственного вещества паклитаксель. В течение достаточно длительного времени предпринимались попытки применения для покрытия баллона сиролимуса, имеющего преимущества перед паклитакселем в стентах с лекарственным покрытием. Тем не менее только недавно появились сообщения о реальном выходе на рынок баллона с покрытием сиролимусом (Magic Touch фирмы Concept Med.). В данном случае использована принципиально иная концепция нанесения лекарственного вещества – с использованием нанопор с наполнителем на фосфолипидной основе, внутри которого инкапсулирован сиролимус, что еще требует клинического подтверждения на большом количестве пациентов (16). Доза препарата – 1,27 мкг/мм^2. Тем не менее по данным производителя в первых исследованиях с данным баллоном продемонстрированы впечатляющие результаты – при анализе вмешательств на 120 поражениях через 12 мес реваскуляризация целевого поражения и общий показатель значимых сердечно-сосудистых событий равны всего 1,66%.

В данной работе представлен 7-летний опыт рутинного использования баллонов

с лекарственным покрытием разных видов для коррекции in-stent рестенозов в коронарных артериях.

Материал и методы

В отделении рентгенохирургических методов диагностики и лечения ГБУЗ "Оренбургская областная клиническая больница" с 2008 по 2015 г. для коррекции рестенозов коронарных артерий баллоны с лекарственным покрытием использованы у 212 пациентов. Характеристика пациентов и артерии, подвергнутые процедуре, приведены в табл. 1.

Таблица 1. Характеристика пациентов и оперированные артерии

Показатель	Количество	%
Пол:		
мужской	187	88,2
женский	25	11,8
Артериальная гипертония	198	93,4
Сахарный диабет:		
инсулинзависимый	2	0,9
инсулиннезависимый	17	8,0
Дислипидемия	171	80,7
Передняя нисходящая артерия	67	31,6
Огибающая артерия	56	26,4
Правая коронарная артерия	72	34,0
Ветвь тупого края	13	6,1
Задняя нисходящая артерия	1	0,5
Заднебоковая ветвь	1	0,5
Промежуточная ветвь	1	0,5
Диагональная ветвь	1	0,5

Таблица 2. Использованные баллоны с лекарственным покрытием

Название баллона	Количество операций
SeQuent Please	46
Dior	48
In.Pact Falcon	119
Protégé	7
Всего	212 операций (в 8 случаях у одного пациента использовались баллоны разных наименований)

Таблица 3. Виды стентов при первичной имплантации

Вид стента	Количество пациентов
Стальные	98
Кобальт-хромовые	72
Паклитаксель-покрытые	15
Эверолимус-покрытые	5
Сиролимус-покрытые	8
Зотаролимус-покрытые	2
Биолимус-покрытые	12

Использовано 4 вида баллонов, покрытых паклитакселем, – SeQuent Please (B/Braune), Dior (Eurocor), In.Pact Falcon (Invatec) и Protégé (Blue Medical). Количественное распределение баллонов представлено в табл. 2.

Баллоны с лекарственным покрытием для коррекции рестенозов применялись как после имплантации голометаллических стентов (стальных и кобальт-хромовых), так и в случаях повторных сужений в различных стентах с лекарственным покрытием (табл. 3).

У 73 (34,4%) пациентов при первичных операциях было имплантировано от 2 до 3 стентов в один сосуд. В 4 случаях коррекция сужения с использованием баллонов с покрытием производилась в стентах, которые в свою очередь были установлены в in-stent рестенозы.

У 3 пациентов баллоны с лекарственным покрытием использовались повторно. В одном из этих наблюдений первично применялся баллон SeQuent Please, в другом – баллон Dior. Повторно в обоих случаях использован баллон SeQuent Please. У третьего пациента с достаточно протяженным поражением первично использовались 3 баллона Dior, а при повторном вмешательстве – In.Pact Falcon и Protégé. У 14 пациентов во время операции использовалось 2 баллона в одном сосуде одновременно; у 2 пациентов – 3 баллона одномоментно.

Первоначально мы использовали стандартную рекомендуемую методику использования баллонов с лекарственным покрытием, которая впоследствии была несколько модифицирована. К стандартным рекомендациям по применению баллонов с лекарственным покрытием, которые принципиально не отличаются у разных производителей, относятся: использование баллона с лекарственным покрытием диаметром, равным размеру имплантированного стента; время инфляции от 30 с до 1 мин; использование баллона только на одном сегменте, для покрытия всей длины применение дополнительного баллона (в ранних рекомендациях допускалось перемещение баллона и повторное его раскрытие, некоторые производители сохранили эту возможность до настоящего времени); краевое перекрытие стенозированного сегмента по крайней мере по 2 мм.

Крайне важным моментом является выбор поражения, для которого подходит данная методика. Более логичной пластика

в стенте представляется при фокальных рестенозах, тем не менее мы считаем допустимым применение метода и при достаточно протяженных поражениях. В последнем случае предпочтительно соблюдение по крайней мере двух условий: стенозирующий процесс не должен выходить за пределы стента, а бляшка предпочтительно должна носить гомогенный и равномерный характер.

Еще одним важным методическим моментом является правильная подготовка стеноза к воздействию баллоном с лекарственным покрытием. Предварительная пластика обычным баллоном перед воздействием DEB признается необходимой в большинстве случаев. Вместе с тем ангиографическая оценка результата предварительной пластики не позволяет полноценно судить о ее эффективности. Во многих случаях ангиография не дает представления об остаточном стенозе, выраженности диссекции интимы, возможных краевых проблемах в стенте. Применение баллона с лекарственном покрытием при нераспознанной неоптимальной предилатации не позволяет достигнуть удовлетворительного результата операции в связи с факторами, не связанными с покрытым баллоном.

Обладая существенным опытом внутрисосудистой визуализации, мы уже с первых случаев использования баллонов с лекарственным покрытием стали применять ее для контроля результатов вмешательства. С первых операций с применением DEB нами использовалось внутрисосудистое ультразвуковое сканирование с целью фиксации результатов процедуры и получения данных для последующего сравнения в отдаленном периоде (17). Внутрисосудистое УЗИ (ВСУЗИ) выполнялось на комплексах Oracle In-Vision (EndoSonics (Jomed) Abbott), s5 и s5i (Volcano) с использованием фазово-электронных датчиков Eagle Eye и Eagle Eye Gold. В связи с отсутствием необходимости в продольных измерениях преимущественно использовалась ручная протяжка датчика. Оценивалась выраженность диссекции интимы (не более 30% окружности, отсутствие выраженной флотации), остаточная толщина неоинтимы и степень стеноза по отношению к просвету стента после воздействия, а также полноценность расправления самого стента и его соответствие номинальным параметрам. Кроме того, пациентам назначалось программированное контрольное исследование – ангиография и ВСУЗИ – с оценкой степени стеноза, толщины и площади неоинтимы, индекса потери просвета. Первоначально контрольное исследование назначалось через 3–4 мес. С накоплением опыта стало ясно, что возможный рестеноз формируется после пластики DEB несколько позже, чем после обычного баллона, в связи с чем с 2010 г. контрольное исследование стало назначаться через 6 мес.

С 2010 г. после внедрения в практику работы отделения оптической когерентной томографии (ОКТ) она стала использоваться для целей контроля с расчетом тех же параметров, что и при ВСУЗИ. Наконец, с 2011 г. ОКТ приоритетно используется при ангиопластике с применением DEB, поскольку обеспечивает принципиально новые возможности оценки результатов воздействия. Помимо значительно более точной информации о состоянии неоинтимы после предилатации, ОКТ гораздо чувствительнее, чем ВСУЗИ, выявляет внутрипросветные тромбы. ОКТ выполнялась на аппаратах C7-XR/ Ilumien (LightLab/ St. Jude Medical) с датчиком C7 Dragonfly и Lunawave (Terumo) с датчиком FastView. Применялась механическая высокоскоростная (от 20 до 40 мм/с) протяжка датчиков. У первых 10 пациентов, как и при использовании ВСУЗИ, ОКТ применялась для контроля результатов пластики DEB. Однако после нескольких наблюдений, когда после применения баллона с лекарственным покрытием потребовалась имплантация стента (рис. 1, 2), был сделан вывод, что гораздо более информативным и клинически значимым является использование ОКТ до применения баллона с лекарственным покрытием при достижении ангиографически приемлемого результата после пластики обычным баллоном. В данном случае ОКТ позволяет подтвердить адекватность выполненного воздействия и избежать применения лекарственного баллона на неподготовленной должным образом основе (рис. 3). Значительная остаточная масса неоинтимы или выраженные диссекции интимы могут сделать использование баллона с лекарственным покрытием неэффективным (рис. 4). У всех последующих пациентов ОКТ использовалась именно на данном этапе операции (18).

Для окончательной пластики использовались баллоны с лекарственным покрытием диаметром от 2,5 до 4,0 мм, в среднем 3,3 ± ± 0,04 мм, и длиной 15,0, 20,0, 25,0, 30,0 и

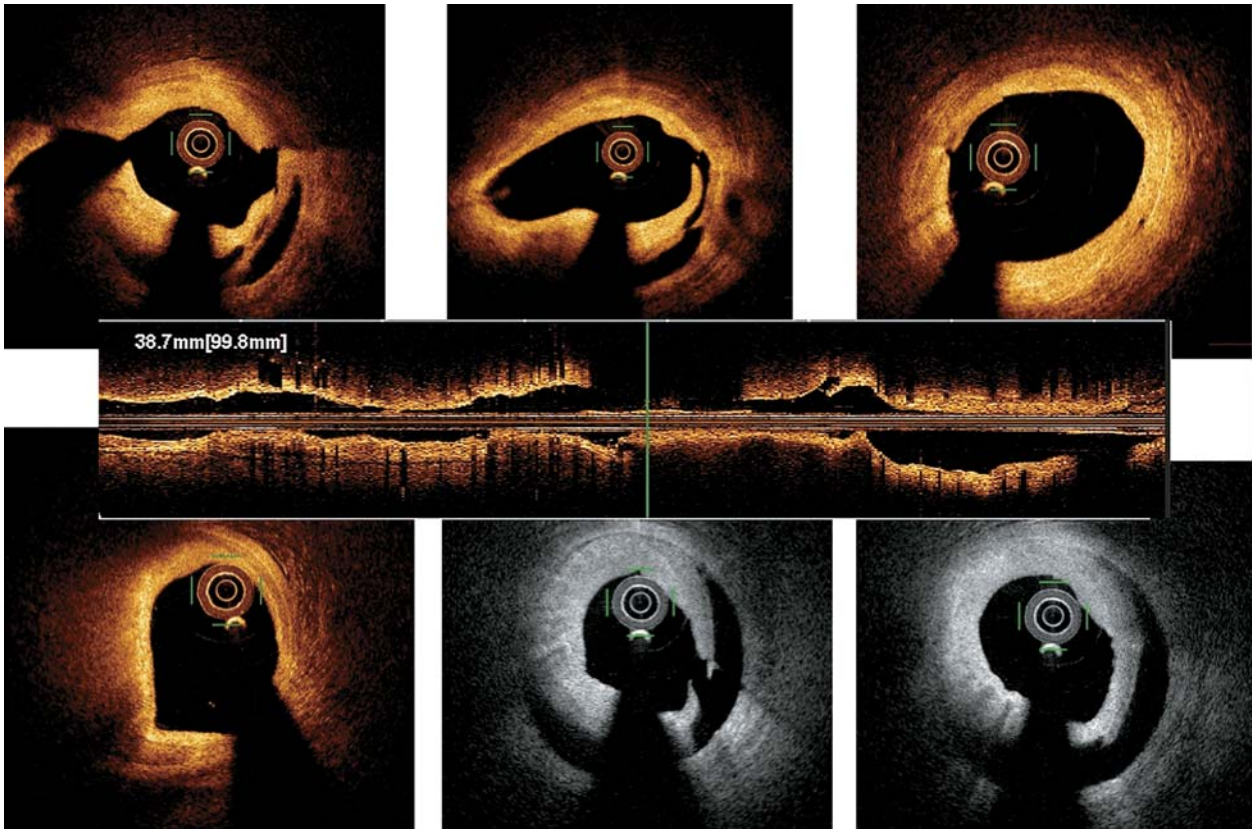

Рис. 1. Контрольная ОКТ после воздействия DEB. Выявлена выраженная диссекция артерии дистальнее стента, невидимая при ангиографии. Произведена имплантация дополнительного стента.

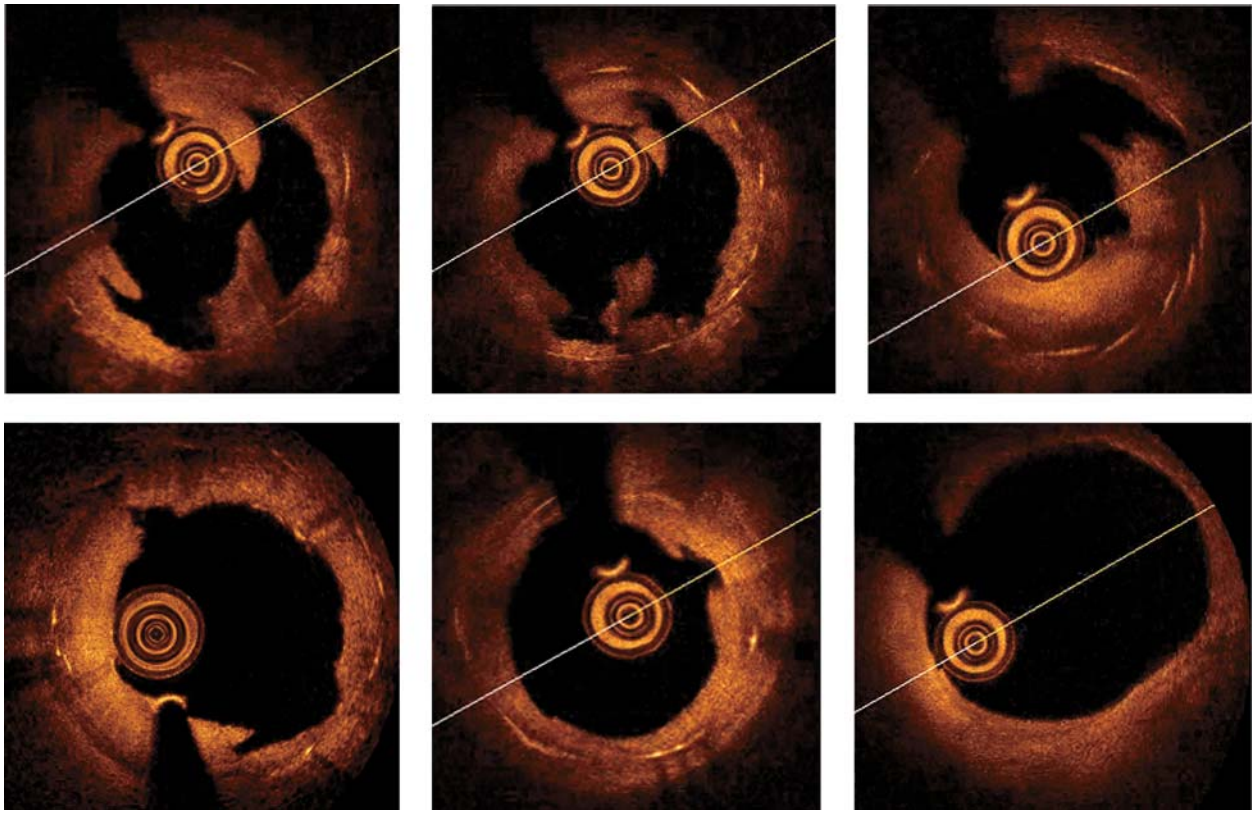

Рис. 2. Контрольная ОКТ после ангиопластики DEB. В зоне ангиопластики на разных сегментах выявляются участки значительного остаточного объема бляшки, выраженной диссекции интимы с флотацией и тромботическими наложениями. Выполнено стентирование эндопротезом с лекарственным покрытием.

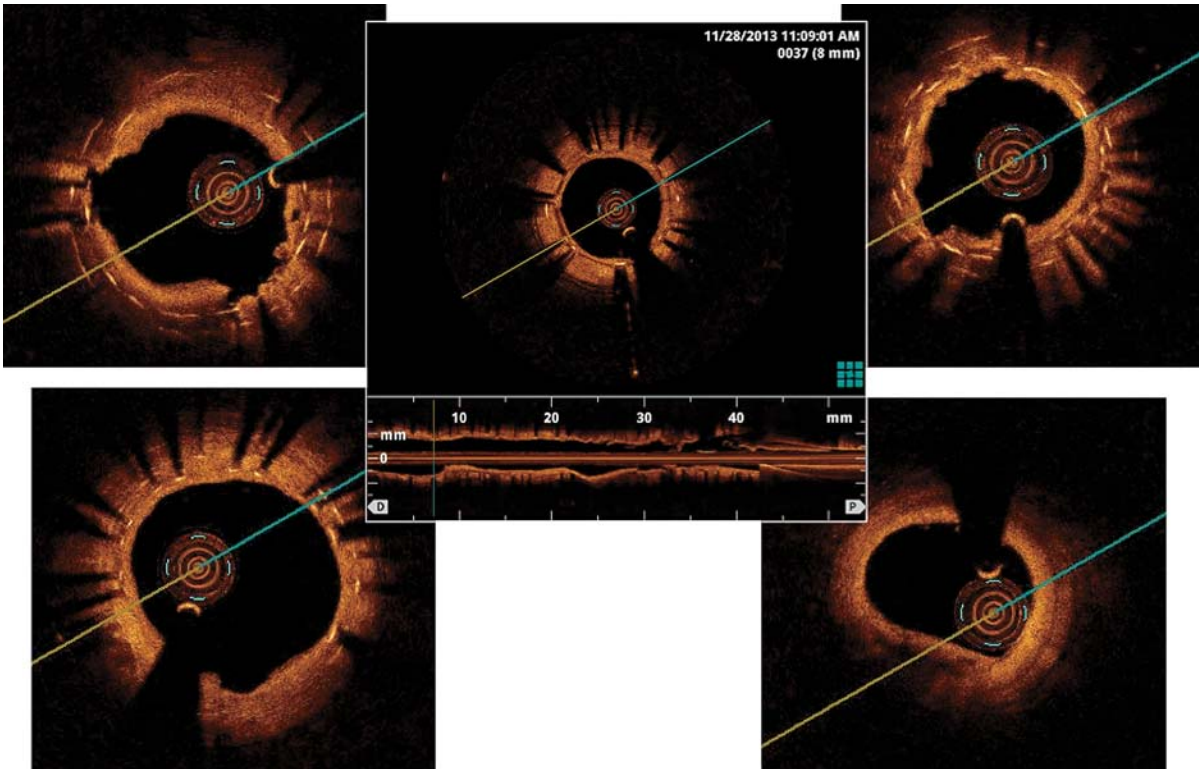

Рис. 3. Выполнение ОКТ после предилатации обычным коронарным баллоном. Хороший результат воздействия служит основанием для пластики лекарственным баллоном. Ранее пациенту установлено 3 слоя стентов, хорошо различимых на поперечных срезах.

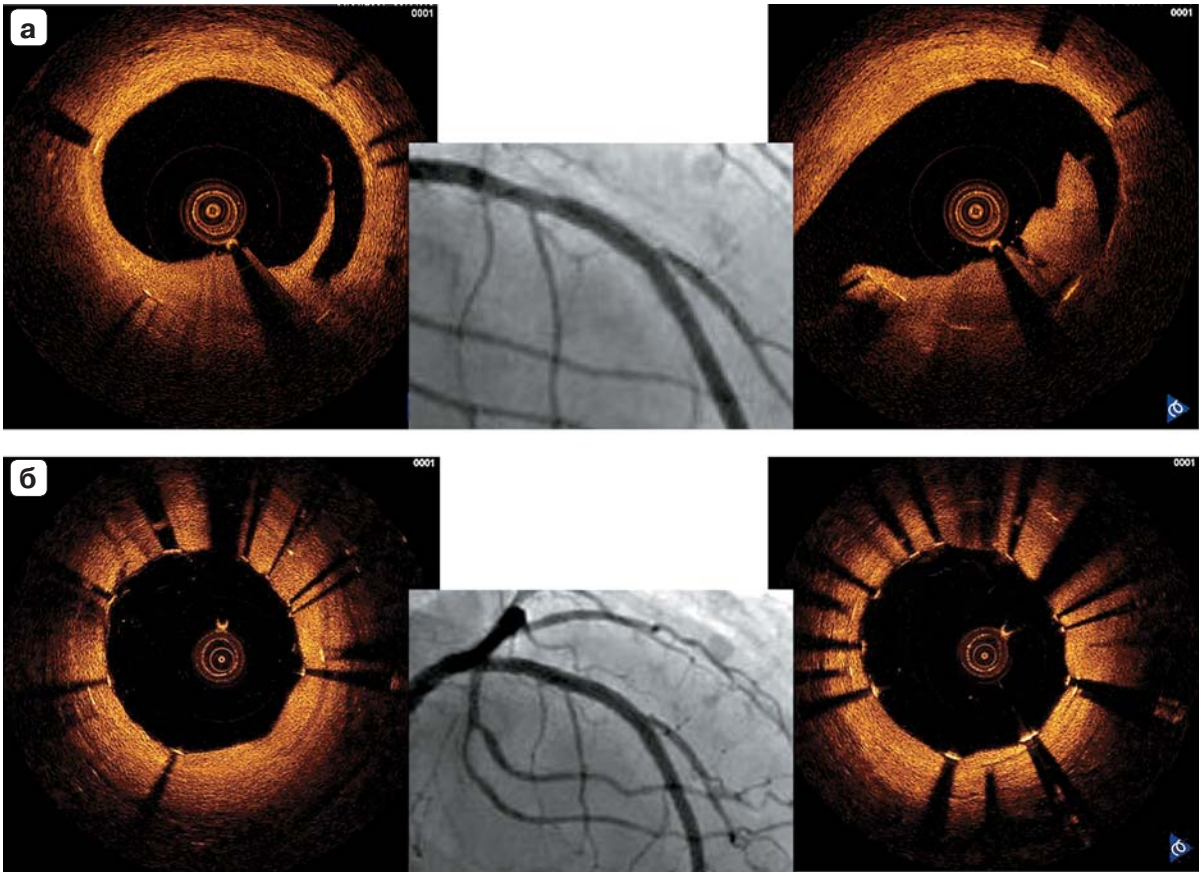

Рис. 4. Выполнение ОКТ после предилатации обычным коронарным баллоном.
а – выявлена выраженная диссекция с тромботическим компонентом, использование баллона с лекарственным покрытием нецелесообразно;
б – ангиографический и оптический результат после имплантации стента с лекарственным покрытием.

40,0 мм (в среднем 26,5 ± 6,9 мм, при использовании 2 или 3 баллонов длины суммировались). Среднее давление, использованное при пластике баллоном с лекарственным покрытием, – 12,1 ± 2,4 атм, время воздействия – от 30 до 60 с.

Результаты

Операции с использованием баллонов с лекарственным покрытием производились в период от 2 до 126 мес с момента первичной операции, в среднем через 16,97 ± 20,09 мес. До операции рестеноз в стенте по данным ангиографии в среднем составил 81,42 ± 10,93%, после операции – 29,12 ± 11,95% по данным ангиографии, 36,51 ± 6,94% по данным ВСУЗИ и 46,96 ± ± 8,27% по данным ОКТ.

Контрольные инвазивные исследования выполнены у 167 больных (85,2% от подлежавших контролю в расчетные сроки, 16 пациентам к моменту анализа не подошел срок контрольного исследования). При этом контроль через 3 мес был выполнен в 46 случаях, контроль через 6 мес – в 113; 8 больных составили группу, которым контрольное исследование было выполнено в срок более 6 мес (в основном до 1 года от момента операции с использованием баллона). По данным контроля все пациенты были разделены на 3 группы: 1-я группа – удовлетворительный отдаленный результат – 124 (58,49%) (74,25% от группы контроля), 2-я группа – неудовлетворительный отдаленный результат – 43 (20,28%) (25,75% от группы контроля) и 3-я группа – пациенты, у которых контрольного инвазивного исследования не было, – 45 (21,23%) (не явившиеся – 29 (13,68%)).

При контрольных исследованиях в 1-й группе пациентов ангиографический стеноз в среднем составил 40,37 ± 13,44%, во 2-й группе – 72,18 ± 21,76%. Степень сужения по данным ВСУЗИ (выполнено в 43 случаях) в 1-й группе пациентов в среднем составила 42,1 ± 7,3% (во 2-й группе контрольное ВСУЗИ, как правило, не выполнялось). Степень сужения по данным ОКТ составила 53 ± 11,67%, выполнена в 77 наблюдениях.

Во время операции ВСУЗИ выполнены 69 пациентам. В 66 наблюдениях это были контрольные исследования после пластики баллоном с лекарственным покрытием, в 3 (выполненных после 2011 г. в связи с невозможностью использовать ОКТ) – после предилатации стандартным баллоном.

Данные внутрисосудистого ультразвукового сканирования непосредственно после пластики баллоном с лекарственным покрытием и при контрольном исследовании были сопоставлены у 39 пациентов. Индекс потери просвета составил в среднем 0,20 ± 0,06 мм, среднее увеличение толщины неоинтимы – 0,12 ± 0,2 мм, исходная площадь неоинтимы – 3,9 ± 2,01 мм^2, площадь неоинтимы при контрольном исследовании – 4,75 ± 2,22 мм^2. При этом в 6 наблюдениях отмечались отрицательные значения индекса потери просвета, в 7 – уменьшение толщины и в 9 – уменьшение площади неоинтимы. Это может служить подтверждением реального ингибирования процессов клеточного роста вследствие действия лекарственного препарата, доставленного баллоном.

С использованием ОКТ было выполнено 195 исследований у 135 пациентов. Во время операции в качестве промежуточного либо окончательного контроля метод применен у 119 пациентов. У 10 больных при промежуточном контроле выявлены выраженные диссекции, что заставило отказаться от использования баллонов с лекарственным покрытием и потребовало имплантации стентов. В 5 (50%) из этих наблюдений ангиографически диссекции были не выражены. У 2 пациентов ОКТ применялась на промежуточном этапе операции дважды. Это было связано с тем, что при первом контроле пластика была недостаточно эффективна (стеноз по площади 60%, большая площадь неоинтимы, недостаточная остаточная площадь просвета). Выполнялась дополнительная пластика баллоном большого диаметра с последующим контролем ОКТ (рис. 5). Удалось добиться в обоих случаях увеличения остаточной площади просвета и уменьшения стеноза по площади до 45%.

Для контроля отдаленных результатов применения баллонов с лекарственным покрытием (через 6 мес после операции) метод ОКТ использован у 110 пациентов. Данные ОКТ непосредственно после пластики баллоном с лекарственным покрытием и при контрольном исследовании были сопоставлены у 63 пациентов. Индекс потери просвета составил в среднем 0,10 ± ± 0,37 мм, среднее увеличение толщины неоинтимы – 0,05 ± 0,22 мм, площадь неоинтимы непосредственно после операции – 3,88 ± 1,34 мм^2 (от 1,0 до 7,27 мм^2), площадь неоинтимы при контрольном исследова-

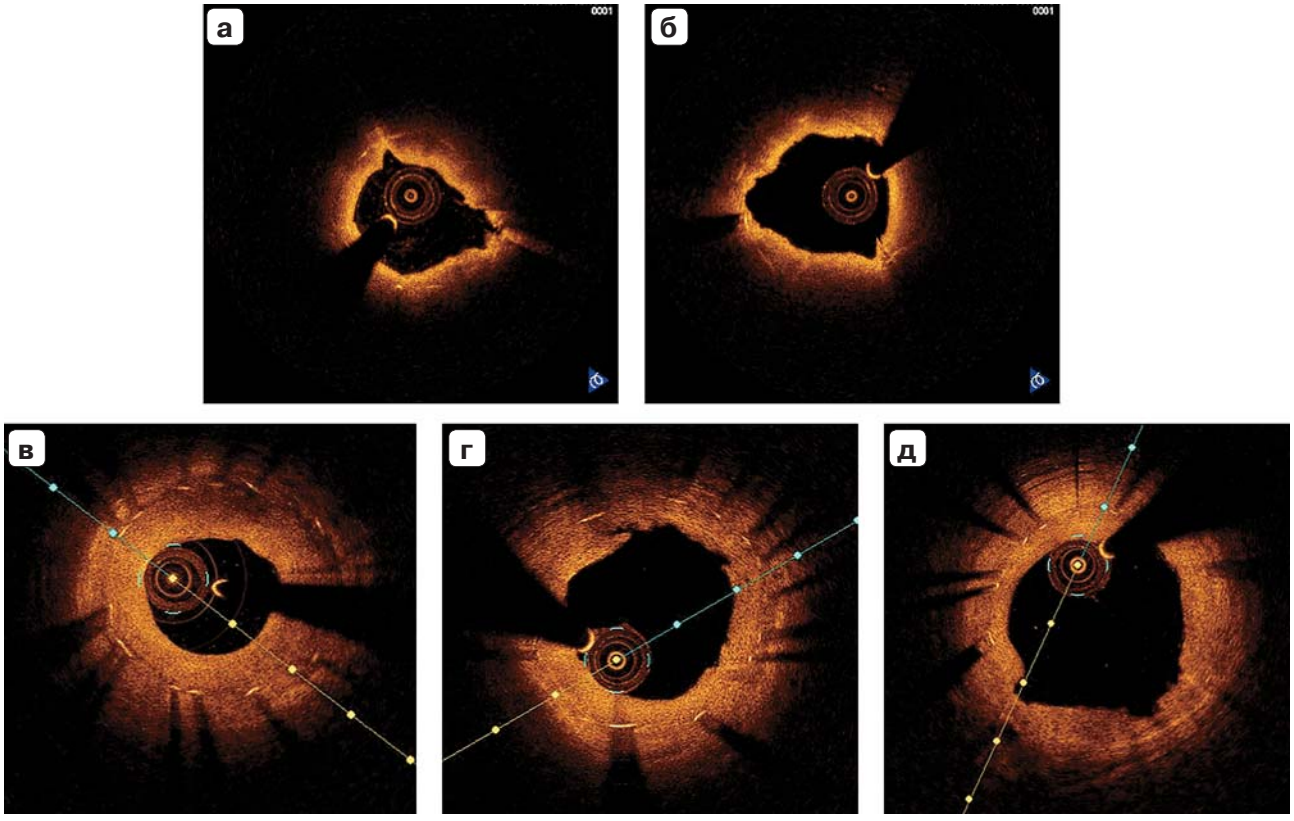

Рис. 5. Дополнительные воздействия у 2 пациентов после контрольной ОКТ.
а – результат предилатации режущим баллоном. Хорошо видны места воздействия лезвий, однако полученный просвет недостаточен; б – после дополнительной пластики баллоном большего диаметра получен удовлетворительный результат, выполнена пластика баллоном с лекарственным покрытием; в – данные исходной ОКТ при рестенозе в стенте. Стеноз по площади 68%, минимальный диаметр 1,56 мм, площадь просвета 2,20 мм^2; г – контрольная ОКТ после ангиопластики баллоном 3,0 – 14,0 мм. Недостаточный эффект пластики. Стеноз по площади 47,5%, минимальный диаметр 2,44 мм, площадь просвета 4,68 мм^2; д – ОКТ после дополнительной пластики баллоном 3,5–14,0 мм. Стеноз по площади уменьшился до 32,2%, минимальный диаметр увеличился до 2,65 мм, площадь просвета – до 6,31 мм^2. Хороший результат предилатации, выполнена пластика баллоном с лекарственным покрытием.

нии – 4,37 ± 1,65 мм^2 (от 1,63 до 10,61 мм^2). Таким образом, за 6 мес площадь неоинтимы увеличилась всего на 12,6%, что свидетельствует о достаточной эффективности баллонов с лекарственным покрытием при рестенозах в стентах.

В 19 наблюдениях отмечались отрицательные значения индекса потери просвета, в 21 – уменьшение толщины и в 19 – уменьшение площади неоинтимы, что также служит подтверждением реального ингибирования процессов клеточного роста вследствие действия лекарственного препарата, доставленного баллоном (рис. 6).

Гемодинамически значимое поражение в отдаленные сроки после операции зафиксировано в 46 (21,7%) случаях. В 3 из них выполнена повторная пластика баллоном с лекарственным покрытием, в 1 случае – пластика обычным коронарным баллоном, в 38 имплантированы стенты с лекарственным покрытием, в 2 наблюдениях повторное вмешательство не производилось в связи с диффузным характером поражения дистального русла, 2 пациента были направлены на АКШ.

Обсуждение

Опыт достаточно регулярного использования баллонов с лекарственным покрытием для лечения in-stent рестенозов, на наш взгляд, свидетельствует о необходимости дифференцированного и взвешенного подхода к выбору данного способа лечения. Несмотря на простоту и содружественность данной методики, не требующей использования каких-то особых клинических приемов, поверхностное отношение к ее выполнению не позволит полностью раскрыть потенциал метода. В связи с этим большое значение имеет как соблюдение рекомендаций производителей по применению

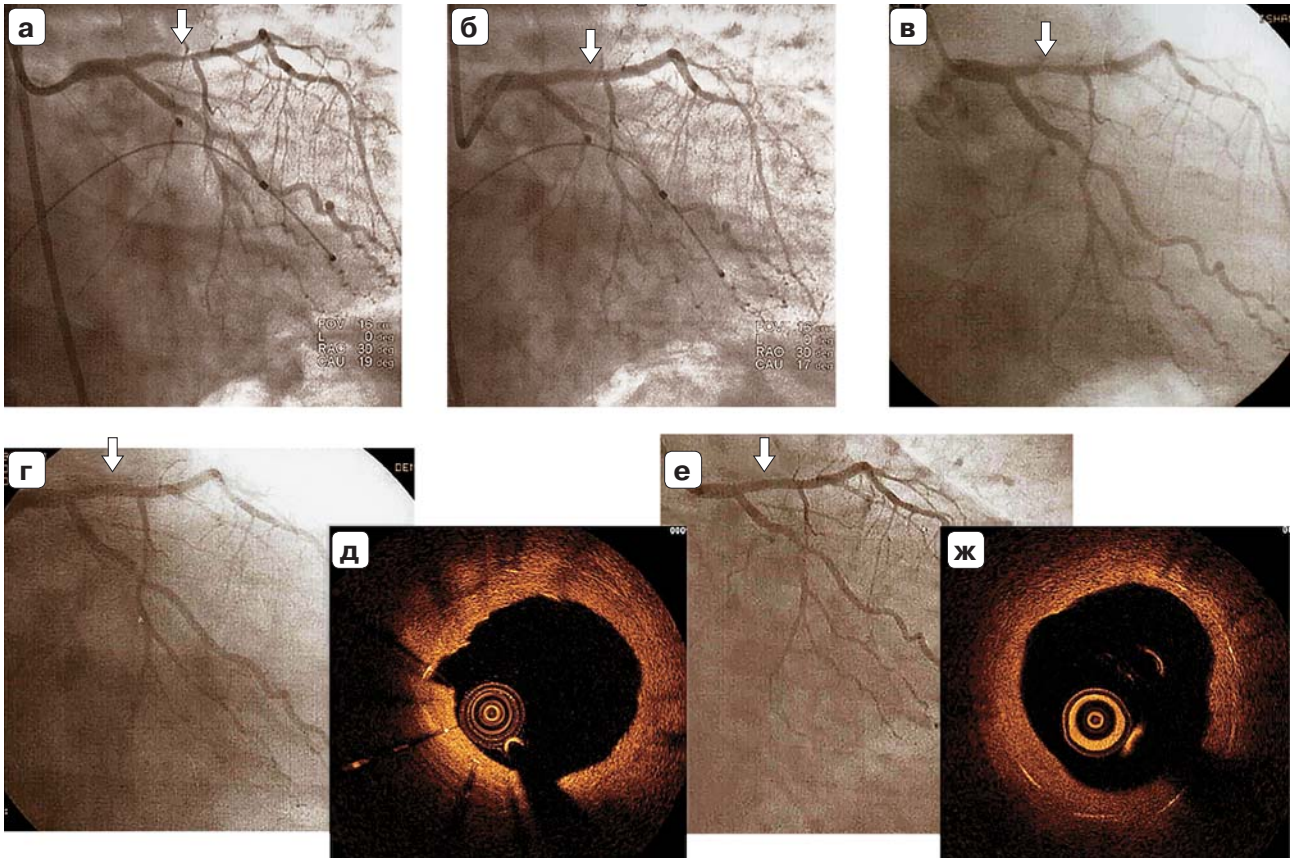

Рис. 6. Ближайшие и отдаленные результаты DEB у больного с рестенозом ПНА. а – исходная ангиограмма первичного поражения; б – результат первичной операции: имплантировано 2 стента от устья ПНА (SatinFlex 3,5–25,0 и CC Flex 3,0–38,0); в – рестеноз в проксимальном стенте через 15 мес после операции; г – результат пластики с использованием баллона SeQuent Please 3,5–20,0, остаточный стеноз по данным ангиографии 20,64%; д – контрольная ОКТ после пластики баллоном с лекарственным покрытием: остаточный стеноз 37,27%, площадь интимы 4,76 мм^2; е – контрольная ангиография через 6 мес, остаточный стеноз 20%; ж – контрольная ОКТ через 6 мес, остаточный стеноз 35,41%, индекс потери просвета отрицательный – –0,1 мм, толщина интимы увеличилась на 0,02 мм, а площадь интимы уменьшилась до 4,71 мм^2. Стрелками обозначено место воздействия.

баллонов, так и творческое использование специалистами накопленного опыта.

Применение внутрисосудистой визуализации в этом отношении является достаточно показательным. Первоначально используя ВСУЗИ, а затем и ОКТ для получения точных количественных данных о результатах операции, с накоплением опыта анализа этих данных мы убедились в необходимости трансформации подхода и перенесения внимания в первую очередь на контроль результатов предилатации, предшествующей использованию баллона с лекарственным покрытием. Исключение случаев с неоптимальным состоянием интимы и просвета после предварительной пластики позволяет более эффективно использовать собственно достоинства баллона с лекарственным покрытием, способствует более полноценной и эффективной отдаче лекарственного вещества. Необходимо отметить, что равномерное распределение лекарства по интиме сосуда потенциально является одним из достоинств применения лекарственных баллонов, поэтому получение после воздействия достаточно гомогенной поверхности имеет большое значение. Подтвердить такой результат могут только средства внутрисосудистой визуализации, в первую очередь ОКТ с ее высоким уровнем разрешения.

Цели оптимальной отдачи лекарственного вещества служит еще одна технологическая особенность операции, полученная нами эмпирическим путем. Для достижения более плотного контакта поверхности баллона со стенкой сосуда и соответственно более полноценной отдачи лекарственного вещества в большинстве случаев мы применяли баллон с лекарственным покрытием диаметром на 0,25–0,5 мм больше, чем первично имплантированный стент (после предилатации обычным баллоном диаметром,

равным размеру стента). Как правило, мы применяли при предилатации средние цифры давления имплантации – 12 ± 2 атм, а при воздействии баллоном с лекарственным покрытием – номинальные показатели – 8–10 атм.

Мы придерживаемся подхода о системном выполнении программированной контрольной ангиографии в среднеотдаленном послеоперационном периоде, через 6 мес после воздействия DEB. Целесообразность такого контроля связана не только с возможностью объективно оценить эффективность метода, но и со своевременным выявлением возможных повторных проблем в зоне реконструкции у пациентов повышенного риска возникновения таковых. В итоге из 46 случаев, выявленных при контроле повторных значимых сужений, в 42 (91,3%) произведены повторные эндоваскулярные вмешательства, т.е. вторичная проходимость во всей группе пациентов составила 98,1%.

Полученная в нашем опыте частота повторных сужений после использования баллонов с лекарственным покрытием – 21,7%, на первый взгляд, кажется не слишком низкой. Нам не удалось подтвердить низкие показатели значимых сердечно-сосудистых событий, полученные в приведенных выше исследованиях, в реальной клинической практике. Мы считаем в повседневных реалиях применение стентов с лекарственным покрытием более эффективным способом лечения рестенозов в стентах с точки зрения частоты повторных реваскуляризаций. Вместе с тем при соответствующих условиях целесообразно по возможности отодвигать сроки дополнительной многослойной металлизации стентированного сегмента. Ситуации, подобные отраженной на рис. 3, когда в зоне поражения имеются 3–4 слоя металла, при отсутствии такого инструмента, как баллоны с лекарственным покрытием, стали бы тупиковыми. С другой стороны, пластика in-stent рестенозов обычными баллонами приводит к 50% повторным сужениям. Все это свидетельствует о том, что баллоны с лекарственным покрытием являются необходимым элементом оснащения активно работающих рентгенохирургических отделений.

Ниже мы приводим методику применения баллонов с лекарственным покрытием в нашей модификации:

1. Диаметр баллона для предилатации должен соответствовать диаметру ранее имплантированного стента, а баллона с лекарственным покрытием – превышать диаметр ранее имплантированного стента на 0,25–0,5 мм.

2. Время инфляции до 1 мин, но не менее 45 с.

3. Использование лекарственного баллона только на одном участке, для покрытия всей длины поражения рекомендуется дополнительный баллон.

4. В случае использования нескольких баллонов рекомендуется краевое перекрытие по крайней мере по 2 мм.

5. Выполнение контрольных ОКТ (предпочтительнее) или ВСУЗИ после полноценной предилатации поражения обычным баллоном для оценки эффективности пластики и принятия решения о последующем применении баллона или стента с лекарственным покрытием.

6. Целесообразна контрольная коронарография через 6 мес с выполнением контрольных ОКТ или ВСУЗИ для оценки отдаленного результата и своевременного принятия решения о возможном дополнительном воздействии.

Заключение

Пластика баллонами с лекарственным покрытием позволяет расширить возможности рентгенэндоваскулярного лечения рестенозов в коронарных сосудах. Важно, что использование баллонов с лекарственным покрытием не требует принципиального изменения технологии операции и не усложняет вмешательство. В то же время большое значение для благоприятного непосредственного и отдаленного результата имеют соблюдение правил использования баллонов с лекарственным покрытием и подготовка сосуда к использованию данного баллона. Применение ВСУЗИ и ОКТ для качественного и количественного контроля во время операции с применением DEB позволяет повысить эффективность данных операций, избежать интраоперационных осложнений, а также достоверно оценить отдаленные результаты. Использование баллонов с лекарственным покрытием не сопровождается какими-либо специфическими осложнениями во время операции и в отдаленном периоде.

Список литературы

1. Базылев В.В., Шматков М.Г., Морозова Е.В. Сравнительные результаты эндоваскулярного лечения рестенозов после имплантации непокрытых металлических стентов. Кардиология и сердечно-сосудистая хирургия. 2012, 4, 21–24.
2. Федорченко А.Н. Рестеноз как основная проблема после чрескожных коронарных вмешательств: Автореф. дис ... д-ра мед. наук. Новосибирск, 2009, 42 с.
3. Крестьянинов О.В. Баллонный катетер с покрытием в лечении больных с рестенозом после коронарного стентирования: Автореф. дис... канд. мед. наук. Новосибирск, 2011, 26 с.
4. Vaquerizo B., Arzamendi A., Cuscullida J.C., Penaranda A.S. Update on drug-eluting ballons for percutaneous coronary interventions. EMJ Int. Cardiol. 2013, 1, 80–90.
5. Posa A., Nyolczas N., Hemetsberger R. et al. Optimization of Drug-Eluting Balloon use for safety and efficacy: Evaluation of the 2nd generation paclitaxel-eluting DIOR-balloon in porcine coronary arteries. Catheter. Cardiovasc. Interv. 2010, 76, 395–403.
6. Scheller B., Hehrlein C., Bocksch W. et al. Treatment of Coronary In-stent Restenosis with a Paclitaxel-Coated Balloon Catheter. N. Engl. J. Med. 2006, 355, 2113–2124.
7. Scheller B., Hehrlein C., Bocksch W. et al. Two year follow-up after treatment of coronary in-stent restenosis with a paclitaxel-coated balloon catheter. Clin. Res. Cardiol. 2008, 97 (10), 773–781.
8. Underborden M., Vallbracht C., Cremers B. et al. Paclitaxel-Coated Balloon Catheter Versus Paclitaxel-Coated Stent for the Treatment of Coronary In-Stent Restenosis. Circulation. 2009, 119, 2986–2994.
9. Unverdorben M., Vallbracht C., Cremers B. et al. Paclitaxel-coated balloon catheter versus paclitaxel-coated stent for the treatment of coronary in-stent restenosis: the three-year results of the PEPCAD II ISR study. EuroIntervention. 2015, 11 (8), 926–934.
10. Ritger H., Waliszewski M., Brachmann J. et. al. Long-Term Outcomes After Treatment With a Paclitaxel-Coated Balloon Versus Balloon Angioplasty. JACC: Cardiovasc. Interv. 2015, 8 (13), 1695–1700.
11. Xu B., Gao R., Wang J. et al. A Prospective, Multicenter, Randomized Trial of Paclitaxel-Coated Balloon Versus Paclitaxel-Eluting Stent for the Treatment of Drug-Eluting Stent In-Stent Restenosis. JACC: Cardiovasc. Interv. 2014, 7 (2), 204–211.
12. Stella P.R., Belkacemi A., Waksman R. et al. The Valentines Trial: results of the first one week worldwide multicentre enrolment trial, evaluating the real world usage of the second generation DIOR paclitaxel drug-eluting balloon for in-stent restenosis treatment. EuroIntervention. 2011, 7 (6), 705–710.
13. Latib A., Colombo A., Castriota F. et al. A randomized multicenter study comparing a paclitaxel drug-eluting balloon with a paclitaxel-eluting stent in small coronary vessels: the BELLO (Balloon Elution and Late Loss Optimization) study. J. Am. Coll. Cardiol. 2012, 60 (24), 2473–2480.
14. Hehrlein C., Richardt G., Wiemer M. et al. Description of Pantera Lux paclitaxel-releasing balloon and preliminary quantitative coronary angiography (QCA) results at six months in patients with coronary in-stent restenosis. EuroIntervention. 2011, 7, 119–124.
15. Berland J., Lefevre T., Brenot P. et al. DANUBIO – a new drug-eluting balloon for the treatment of side branches in bifurcation lesions: six-month angiographic follow-up results of the DEBSIDE trial. EuroIntervention. 2015, 11 (8), 868–876.
16. Lemos P.A., Farooq V., Takimura C.K. et al. Emerging technologies: polymer-free phospholipid encapsulated sirolimus nanocarriers for the controlled release of drug from a stent-plus-balloon or a stand-alone balloon catheter. EuroIntervention. 2013, 9 (1), 148–156.
17. Демин В.В., Демин А.В., Желудков А.Н. и др. Баллоны с лекарственным покрытием: новый подход к проблеме рестенозов. В кн.: Рентгеноэндоваскулярная диагностика и лечение: достигнутые рубежи и перспективы развития; Под ред. В.В.Демина. Оренбург, 2010, 81–92.
18. Демин В.В., Демин Д.В., Долгов С.А. и др. Первый опыт применения оптической когерентной томографии при плановых оперативных вмешательствах на коронарных артериях. В кн.: Ультразвуковые и лучевые технологии в клинической практике; Под ред. В.А. Сандрикова, Е.П. Фисенко, Т.Ю. Кулагиной. М., 2012, 25–30.

Применение внутрисосудистого ультразвукового сканирования для измерения открытого артериального протока

В.В. Демин, А.В. Демин, А.Н. Желудков, Н.З. Минакаева, А.Е. Вельмейкина, К.М. Федорова*

ГБУЗ "Оренбургская областная клиническая больница", Оренбург, Россия

Обобщен опыт рутинного использования внутрисосудистого ультразвукового сканирования у пациентов с открытым артериальным протоком (ОАП). Внутрисосудистое УЗИ (ВСУЗИ) применено у 56,3% оперированных пациентов, исключая только случаи с малым диаметром ОАП. 234 исследования выполнено у оперированных пациентов, 31 – только на диагностическом этапе. Впервые выделены 3 типа строения ОАП по данным ВСУЗИ, а также такие особенности морфологии, как пульсация, овальная или неправильная форма. Ультразвуковые размеры боталлова протока значимо превышали ангиографические. Выбор размеров и вида инструментов для закрытия ОАП производился по предложенному алгоритму на основе данных ВСУЗИ.

Ключевые слова: *открытый артериальный проток, внутрисосудистое ультразвуковое исследование, эндоваскулярное лечение ОАП.*

Цель: показать возможности внутрисосудистого ультразвукового сканирования для оценки количественных параметров и качественных особенностей строения открытого артериального протока (ОАП), а также использования данных внутрисосудистого УЗИ (ВСУЗИ) при эндоваскулярном лечении ОАП.

Методы. ВСУЗИ выполнено 265 пациентам, получавшим обследование и лечение по поводу ОАП. 234 из них проведено эндоваскулярное закрытие протока, 31 исследование произведено на диагностическом этапе. ВСУЗИ проведено 56,3% от всех оперированных пациентов с данной патологией.

Результаты. При качественном анализе внутрисосудистого ультразвукового изображения ОАП выявлено несколько разновидностей визуализации его стенки, что позволило выделить 3 типа протока. Протоки 1, 2 и 3-го типов встречались в 54,5, 27,3 и 18,2% наблюдений соответственно. Кроме того, выделены морфологические особенности протока, которые могут влиять на результаты лечения: пульсация стенки ОАП (24,2% от всех пациентов), овальная (44,4%) и неправильная (31,3%) форма протока. Всего различные формы протока, отличные от концентрических, отмечены у 60,7% больных. При сопоставлении количественных измерений при ангиографии и ВСУЗИ величина наименьшего диаметра протока по данным ультразвукового сканирования была на 26% больше, чем по результатам ангиографических измерений. То же касалось и наименьшей площади поперечного сечения ОАП. При этом как минимальный диаметр, так и площадь поперечного сечения ампулы протока были достаточно близки и не имели достоверных отличий.

Выводы. ВСУЗИ позволяет более точно, чем ангиография, измерять размеры ОАП. Кроме того, ВСУЗИ позволяет определить различные типы и особенности анатомического строения ОАП, принципиально не выявляемые с помощью ангиографии. Использование ВСУЗИ дает возможность более адекватно выбрать необходимый вид и размер инструмента для рентгенохирургического вмешательства и оптимизировать его результаты.

* *Адрес для переписки:*
Демин Виктор Владимирович
ГБУЗ "Оренбургская областная клиническая больница",
отделение рентгенохирургических методов диагностики и лечения
460018 Оренбург, ул. Аксакова, 23
Тел. +7-3532-31-70-12.
E-mail: angiorenvd@mail.ru
Статья получена 25 марта 2016 г.
Принята к публикации 12 апреля 2016 г.

Введение

Развитие интервенционных способов лечения сделало их основными видами коррекции такого распространенного врожденного заболевания, как открытый артериальный проток (ОАП). Эффективность и безопасность эндоваскулярных вмешательств напрямую зависят от точности дооперационной диагностики и тщательности морфометрических измерений. С появлением окклюдеров Амплатца и аналогичных устройств потеряло актуальность ограничение, связанное с размером протока. Тем не менее точное измерение диаметра протока остается весьма важным для выбора и вида, и размера окклюзирующего устройства, в том числе когда ангиографическое измерение сопряжено с трудностями ввиду перекрытия другими сосудистыми структурами или выраженной ангуляции зоны интереса (1–3).

Первое упоминание о возможности применения внутрисосудистого ультразвукового сканирования для изучения ОАП приводят в своей работе, посвященной внутрисосудистому УЗИ (ВСУЗИ) при врожденной патологии сердца, F. Ricou и соавт., 1991 (1). В большинстве публикаций представлены единичные случаи применения внутрисосудистого ультразвука для анализа ОАП, в том числе для измерения диаметра протока (4, 5), выбора метода лечения – хирургического или эндоваскулярного (6), качественной оценки морфологии протока (6, 7).

Единственным исследованием, анализирующим относительно большое число случаев употребления ВСУЗИ при рентген-эндоваскулярной окклюзии ОАП, является работа Z.M. Hijazi и соавт. (8). В этой публикации рассмотрено применение ВСУЗИ в сравнении с ангиографией у 26 пациентов. Внутрисосудистое ультразвуковое сканирование использовалось авторами не только для измерений диаметра ОАП, но и для оценки степени выпячивания спирали в просвет аорты. Средний возраст пациентов составил 1,7 года (от 2 мес до 34 лет). Для исследований использовались датчики частотой 30 МГц и диаметром 3,5 F и частотой 20 МГц (диаметр 4,8 F). Достаточно большой диаметр по сравнению с современными датчиками послужил основанием для авторов предположить возможное влияние самого датчика на просвет протока. Авторы отмечают сильную корреляцию между ангиографическими и ультразвуковыми измерениями. Однако в среднем диаметр при ВСУЗИ был на 0,4 мм больше, чем по данным ангиографии, а у 42% пациентов разница составляла 0,5–0,9 мм. Тем не менее делается вывод об отсутствии необходимости в рутинном применении ВСУЗИ для измерений ОАП, и не исключается даже, что ангиографические данные могут быть более точными.

Необходимо упомянуть еще об одной недавней публикации, посвященной применению внутрисосудистых методов визуализации для исследования ОАП (9). В этой работе представлены 2 первых наблюдения использования для диагностики ОАП оптической когерентной томографии (ОКТ). Показана возможность корректного отображения протока, включая его трехмерную реконструкцию, и точного измерения размеров. Несмотря на отличия в полученных размерах (по данным ОКТ их величина была больше) и вывод о потенциальном значении этого факта для выбора параметров устройства, закрытие протока у пациентов тем не менее выполнялось на основании ангиографических измерений.

Таким образом, несмотря на потенциал внутрисосудистых методов визуализации при данном виде врожденной патологии, практическое их использование фактически отсутствует. Это делает тем более актуальным представление нашего клинического опыта применения ВСУЗИ для анализа ОАП.

Материал и методы

С 2000 г. в отделении рентгенохирургических методов диагностики и лечения Оренбургской областной больницы выполняются эндоваскулярные операции пациентам с диагнозом ОАП. За период до конца 2015 г. выполнено 416 операций рентген-эндоваскулярного закрытия ОАП с применением различных устройств: в 330 случаях – отделяемыми спиралями Flipper, в 2 – боталлооккюдером Прокубовского, в 25 – спиральным окклюдером Nit-Occlud PDA, в 59 – окклюдерами Амплатца и его аналогами (Cera, HeartR, PDA-R). Несмотря на использование для морфометрического анализа ангиографических данных цифровых систем, уже исследования первых пациентов показали, что ангиография далеко не всегда позволяет получить точные результаты. Еще в меньшей степени о размерах протока можно судить по данным трансторакальной эхокардиографии. Визуализируемый при этом поток сброса имеет различную

форму и далеко не всегда позволяет точно идентифицировать сам ОАП. Поэтому данные эхокардиографии могут служить скорее для скрининга и выявления сброса, а не для количественных измерений. Обладая к 2000 г. определенным опытом ВСУЗИ различных сосудистых бассейнов, мы предприняли попытки использования метода для анализа ОАП. Естественно, на первый план в данном случае выходила не способность визуализации компонентов сосудистой стенки, а возможность точного прямого измерения анатомических сосудистых образований: наименьшего диаметра ОАП и его ампулы. Информативность полученных данных, подтвержденная в наших первых исследованиях (2, 10, 11), способствовала тому, что в настоящее время ВСУЗИ рутинно используется при операциях закрытия ОАП в нашем отделении.

Выполнено 265 ВСУЗИ ОАП. Из выполненных исследований 31 произведено на диагностическом этапе, после чего по разным причинам эндоваскулярное вмешательство не производилось. Большая часть этих исследований выполнена в период, когда современные окклюдеры еще не были доступны и большой диаметр протока был препятствием для рентгенохирургического варианта лечения. Остальные 234 исследования выполнены пациентам, которым одномоментно или вторым этапом произведено рентгенэндоваскулярное закрытие ОАП. Таким образом, ВСУЗИ выполнялось 56,3% оперированных пациентов. ВСУЗИ не производилось в случаях малого диаметра протока (сопоставимого или меньше размера диагностического катетера; в части из этих наблюдений для проведения доставочной системы требовалась предилатация протока коронарным баллоном 1,5–2 мм).

ВСУЗИ выполнялись на трех поколениях комплексов EndoSonics (Jomed) Volcano – Oracle, In-Vision Plus, s5/s5i. Все системы работают с фазово-электронными датчиками частотой 20 МГц. При выполнении исследования осуществлялась ручная протяжка датчика. При анализе и обработке изображения ОАП измерялись его диаметр и площадь просвета на 2-3 сегментах, а также диаметр и площадь просвета ампулы при выраженности последней. Данные измерений сравнивались с результатами, полученными ангиографическим способом.

В 100 (37,7%) наблюдениях было возможно построение третьей, продольной проекции протока на основе данных внутрисосудистого ультразвукового сканирования.

Среди пациентов преобладали лица женского пола – 70,7%. Особенностью наших пациентов было достаточно большое количество детей старшей возрастной группы и даже взрослых пациентов. Средний возраст детей составил 7,93 ± 4,42 года, больных старше 18 лет – 32,61 ± 11,55 года, средний возраст всех пациентов – 12,79 ± 11,77 (от 2,5 до 53) года.

Результаты

Анализ морфологических вариантов ОАП

Несмотря на приоритетное внимание к морфометрическим измерениям, при внутрисосудистом ультразвуковом сканировании нами выявлены ранее не описанные качественные особенности морфологии ОАП, которые могут иметь существенное клиническое значение. При качественном анализе внутрисосудистого ультразвукового изображения ОАП выявлено несколько разновидностей визуализации его стенки, что позволило выделить 3 типа протока.

При первом типе протока, который встречается чаще всего, в первую очередь у детей, его стенка имеет небольшую или неравномерную толщину без четко различимой внутренней структуры (рис. 1, а, б). Просвет может иметь неправильный характер, что нередко встречается при реканализации после хирургической перевязки (рис. 1, в, г). ОАП с такими характеристиками встречался в наших наблюдениях в 54,5% случаев.

При протоке второго типа стенка является эхонеконтрастной, и тогда его границы на одном кадре затруднительно или невозможно определить без повторного динамического просмотра выполненной записи (рис. 2). Особенно часто этот тип встречается при большом диаметре протока (более 4 мм). Среди упомянутой выше диагностической группы пациентов, которым эндоваскулярная операция до внедрения современных окклюдеров была невыполнима, преобладал именно данный тип протока. Среди всех пациентов частота встречаемости протока второго типа составила 27,3%.

Третьей разновидностью, которая часто встречается у взрослых пациентов, является проток с четко визуализируемой по всему периметру стенкой, иногда несколько утолщенной. В некоторых наблюдениях стенка

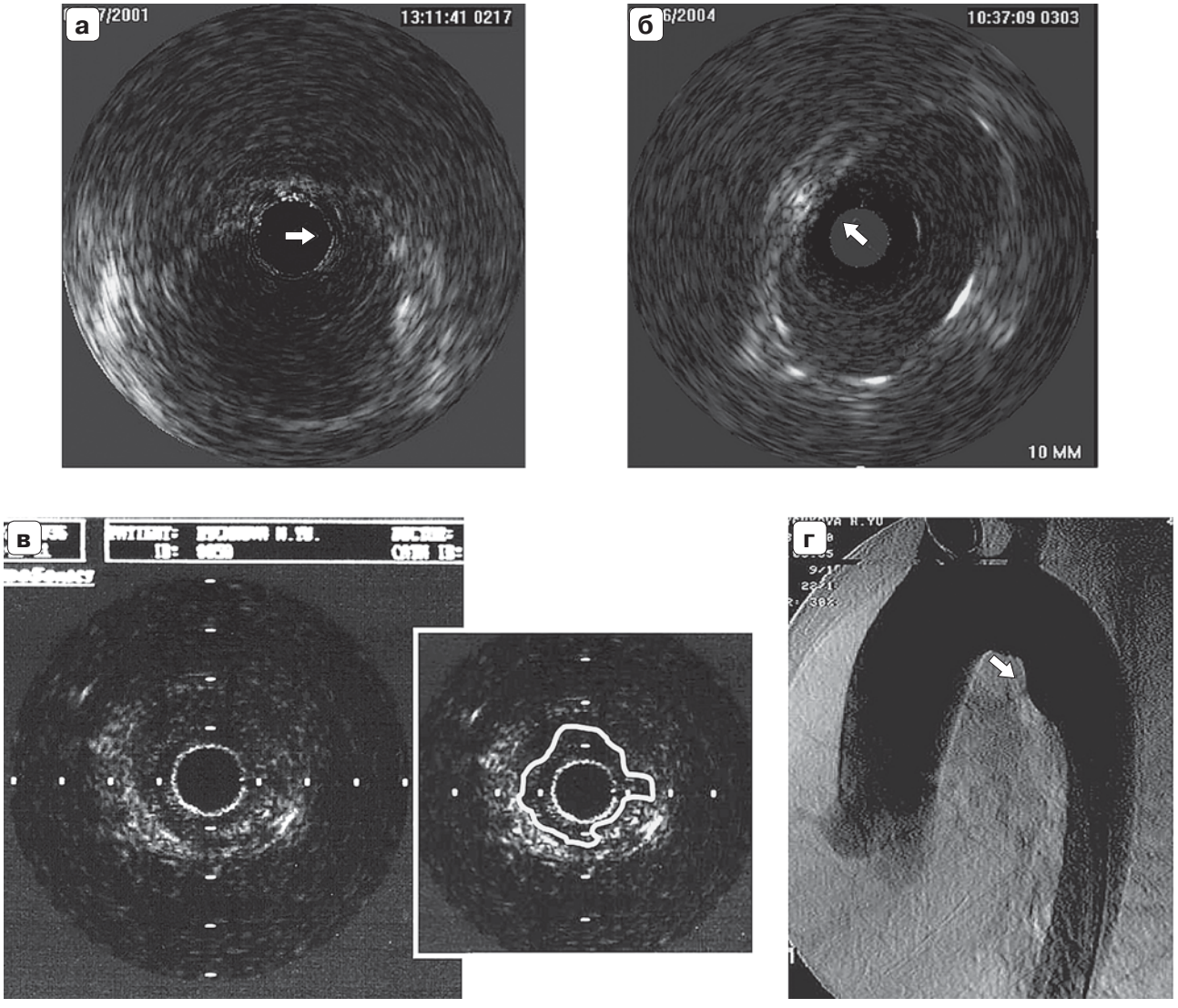

Рис. 1. ОАП первого типа. а, б – разные варианты внутрисосудистого ультразвукового изображения протока первого типа; в – ВСУЗИ протока первого типа при реканализации после хирургической перевязки; **г** – ангиограмма этого же пациента.

протока может иметь многослойную структуру (рис. 3). При третьем типе обычно возможно построение продольной проекции ультразвукового изображения протока, которое, как правило, не удается при других вариантах. Данная разновидность строения протока отмечена нами в 18,2% наблюдений.

Помимо выделения трех типов, применение ВСУЗИ позволило выявить ряд особенностей протока, принципиально не различимых при ангиографии, которые могут непосредственно влиять на результаты эндоваскулярных операций, в том числе способствовать неудовлетворительным результатам.

Одной из таких особенностей является пульсация стенки протока. В некоторых случаях она бывает сильно выражена и приводит к значительному изменению диаметра и площади сечения протока на различных кадрах при неподвижном датчике в систолу и диастолу. При небольших размерах ОАП это явление не столь существенно влияет на выполнение интервенционного вмешательства, требуя только повышенного внимания на этапе отсоединения фиксированной спирали. Если же проток имеет большие размеры, выбор размера инструмента по наименьшему диаметру просвета без учета пульсовых колебаний может привести к смещению спирали, колебательным движениям или неполному закрытию ОАП (рис. 4). Проток считался пульсирующим при изменении минимального диаметра в систолу и диастолу по данным ВСУЗИ более

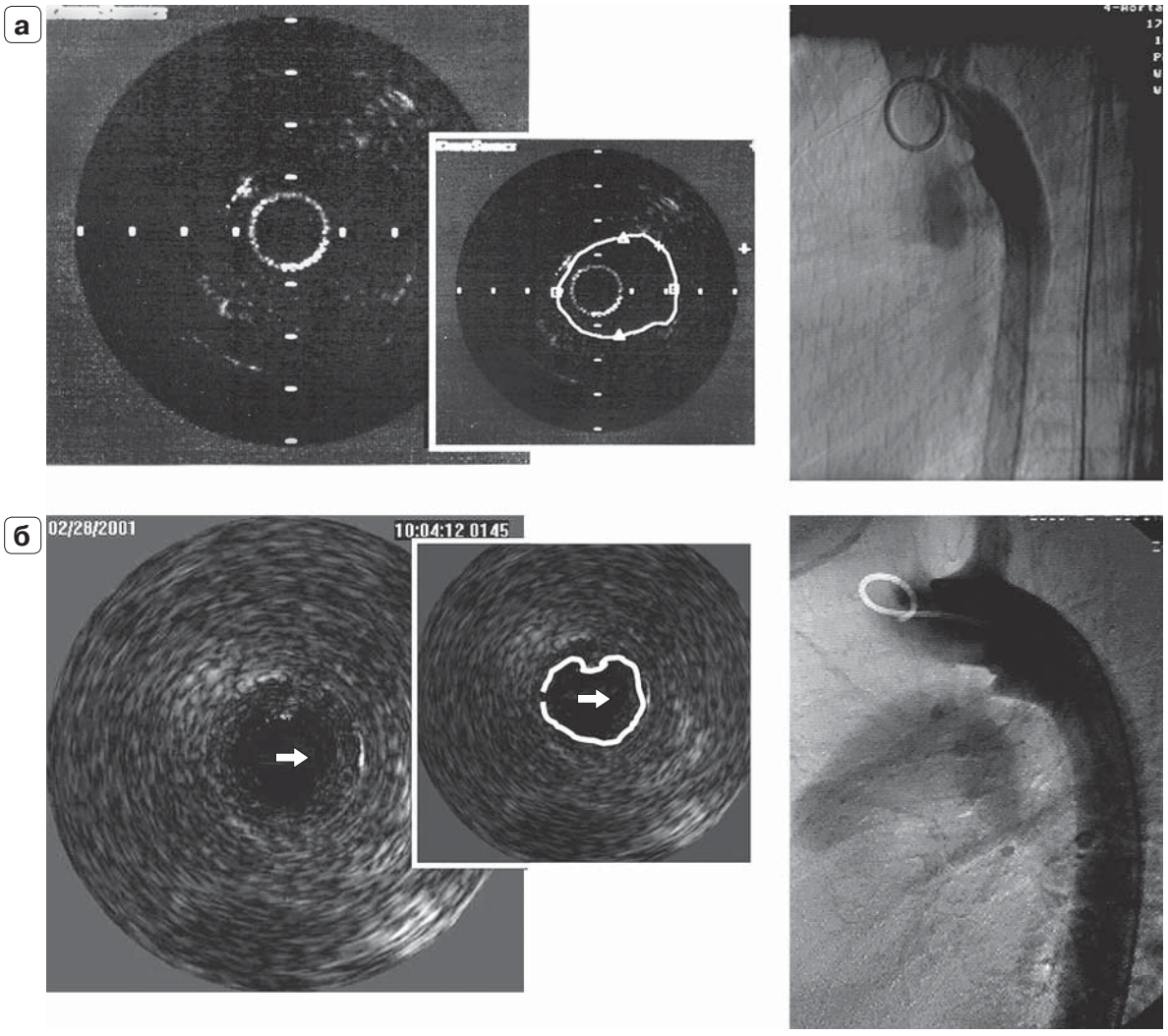

Рис. 2. а, б – разные варианты внутрисосудистого ультразвукового и ангиографического изображения протока второго типа.

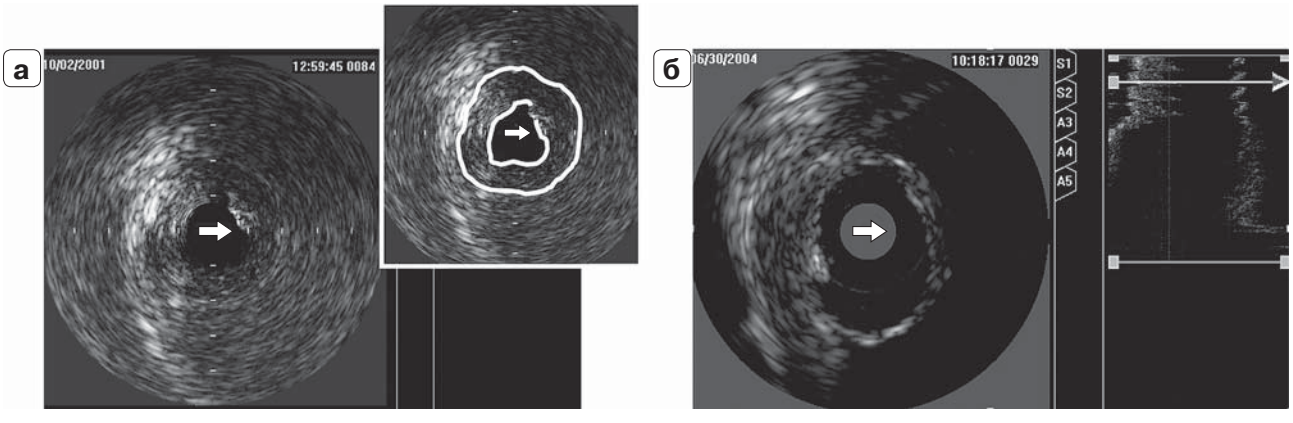

Рис. 3. а, б – разные варианты внутрисосудистого ультразвукового изображения протока третьего типа.

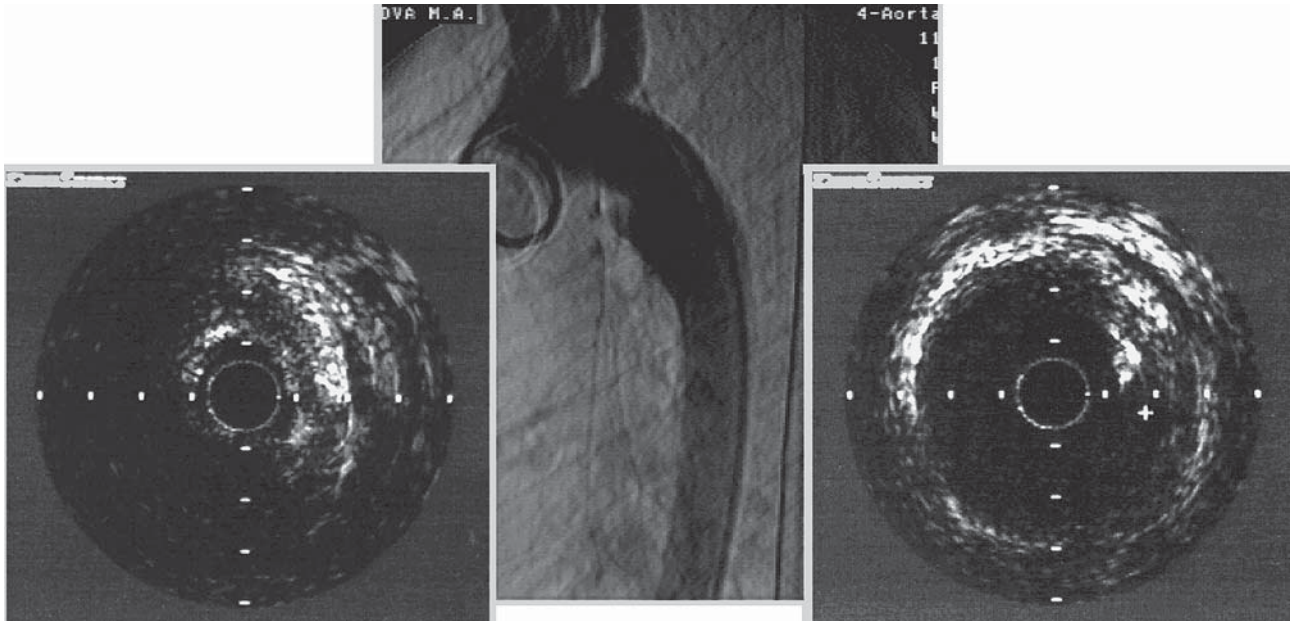

Рис. 4. Пульсирующий ОАП с резко выраженной разницей диаметров в систолу и диастолу.

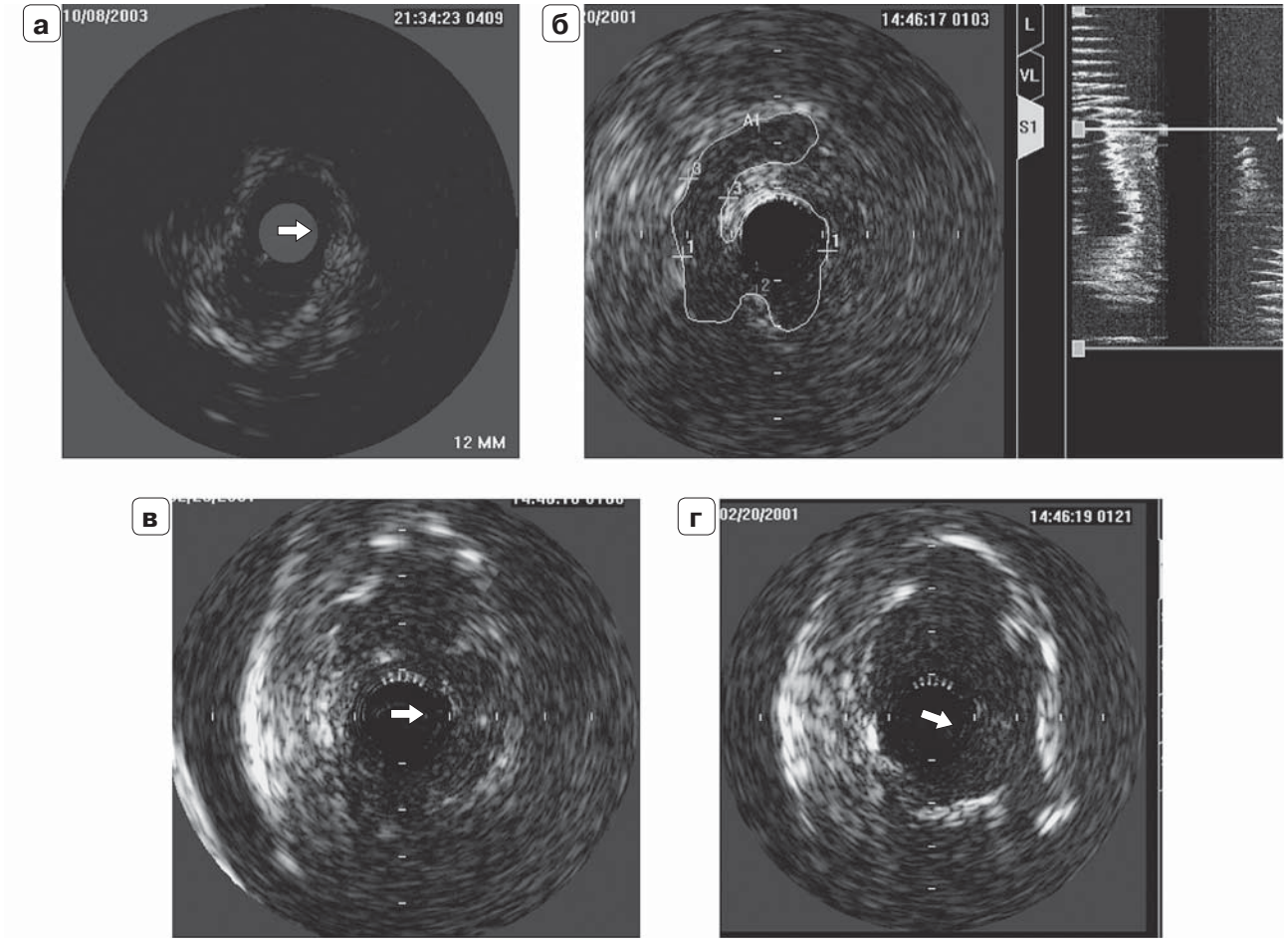

Рис. 5. а – проток овальной формы; б–г – разные сегменты протока неправильной формы.

чем на 10%. Пульсирующий ОАП оказался достаточно частой находкой при ВСУЗИ – у 24,2% пациентов. В среднем разница диаметров у этих пациентов составила 11%, разница площадей – 20%.

Овальная, вытянутая форма ОАП в поперечном сечении – еще одна характеристика ОАП, возможная только при анализе результатов внутрисосудистого ультразвукового сканирования (рис. 5, а). Ангиографический диаметр при такой форме протока чаще всего оказывается близок к наименьшему измерению по данным ВСУЗИ. Однако вытянутая форма ОАП означает соответствующее увеличение площади поперечного сечения, что в лучшем случае может привести к неполному устранению патологического сброса, а в худшем – к смещению спирали вследствие неустойчивой фиксации. Для количественной характеристика эксцентричности протока мы рассчитывали коэффициент, представляющий собой отношение максимального и минимального диаметров ОАП на участке наименьшего поперечного сечения. Наибольшее значение коэффициента достигало 1,83. У 44,4% больных форма протока была эксцентричной (величина коэффициента более 1,2). Среднее значение коэффициента составило 1,19 ± 0,02. Следует отметить, что при выполнении исследования и анализе данных необходимо избегать наклонной ориентации датчика по отношению к продольной оси протока. В противном случае суждение о возможной овальной форме протока может быть недостоверным.

В некоторых наблюдениях ОАП имел в поперечном сечении неправильную форму, иногда резко выраженную. Часто это было сопряжено с предшествующей операцией хирургической перевязки протока. Однако иногда эта особенность, существенно влиявшая на результат рентгенохирургического вмешательства, отмечалась и у ранее не оперированных больных (рис. 5, б–г). Протоки неправильной формы встречались достаточно часто – в 21,3% случаев.

Поскольку упомянутые варианты анатомического строения могут встречаться не только изолированно, но и в различных сочетаниях, всего различные формы протока, отличные от концентрических, отмечены у 60,7% больных. Таким образом, у большинства пациентов, стандартно оперируемых по данным ангиографического исследования, врач не имеет информации об истинной форме протока, что может повлиять на результат эндоваскулярного вмешательства.

Использование ВСУЗИ при эндоваскулярном закрытии ОАП

Целесообразность использования ВСУЗИ для морфометрических количественных измерений перед интервенционным вмешательством связана с возможностью непосредственной достоверной визуализации стенки сосуда и внутрипросветных структур в отличие от ангиографии и трансторакальной эхографии, когда виден поток крови или контрастный "слепок" сосуда.

Сопоставление количественных измерений при ангиографии и ВСУЗИ (см. таблицу) показало, что по данным ультразвукового сканирования величина наименьшего диаметра протока была существенно больше, чем по результатам ангиографических измерений (на 26%). При этом больший из диаметров протока в том же поперечном сечении отличался еще больше, превышая ангиографический размер почти в 1,5 раза. То же касалось и наименьшей площади поперечного сечения ОАП. Характерно, что при этом как минимальный диаметр, так и площадь поперечного сечения ампулы протока были достаточно близки и не имели достоверных отличий.

Индивидуальные данные ангиографии и ВСУЗИ при измерении наименьшего диаметра протока совпали (отличия составили менее 0,1 мм) только в 22,2% наблюдений. В большинстве случаев (62,1%) диаметр был больше по данным ВСУЗИ (максимальная разница 2,24 мм), в 15,5% – по резуль-

Результаты морфометрических измерений ОАП

Показатель	ВСУЗИ	Ангиография	p
Min LD протока, мм	2,87 ± 1,15	2,27 ± 1,56	<0,001
Max LD* протока, мм	3,45 ± 1,37	2,27 ± 1,56	<0,001
LA протока, мм^2	8,21 ± 7,45	4,37 ± 5,85	<0,001
Min LD ампулы, мм	4,45 ± 1,25	4,69 ± 2,32	0,467
LA ампулы, мм^2	18,92 ± 10,13	15,66 ± 11,80	0,162

* Max LD протока – показатель, характеризующий наибольший диаметр протока в месте его наименьшего сечения (в отличие от Min LD, который является наименьшим диаметром протока в этом же сечении).

татам ангиографических измерений (максимальная разница 5,7 мм). Существенно и то, что в 10 случаях при коротком протоке ангиографически оценить диаметр ОАП вообще не представлялось возможным. Показатель площади просвета оказывался большим по данным внутрисосудистого ультразвука в 65,5% случаев, по данным ангиографии – в 25,5%, а совпадение отмечено только в 5 (9,1%) наблюдениях. Представляется особенно важным, что у 110 (41,5%) больных данные исследований отличались настолько, что напрямую влияли на тактику лечения, диктуя выбор инструмента иного размера или даже вида. В большинстве из этих наблюдений – в 77,1% – на основании данных ВСУЗИ отдавалось предпочтение спирали или окклюдеру большего размера.

На основании полученных после измерений данных 234 пациентам произведено рентгенэндоваскулярное закрытие протока. Среди оперированных больных 57,6% имели анатомический тип протока А1 по классификации A.Krichenko и соавт. (12), 16,3% – А2, 3,3% – В1, 8,2% – В2, 1,1% – В3, 6,5% – С, 6,5% – D, 0,5% – Е. Среднее давление в легочной артерии составило 33,23 ± 1,70 / 15,24 ± 1,70 мм рт.ст.

Учитывая возможность точного измерения протока и оценки его морфологии, а также появление различных инструментов для закрытия ОАП, мы используем дифференцированное применение различных устройств на основании данных, полученных при внутрисосудистом ультразвуковом сканировании. До 2004 г. включительно арсенал доступных нам инструментов был ограничен, и использовалась следующая тактика: при протоке концентрической формы диаметром менее 3,5 мм производилась спиральная эмболизация (одной спиралью с дополнительной спиралью в случае выраженного остаточного сброса); при протоке концентрической формы диаметром от 3,5 до 4 мм или протоке овальной или неправильной формы диаметром от 3 до 4 мм выполнялась программированная эмболизация двумя спиралями; при диаметре протока более 4 мм больной направлялся на хирургическое лечение. С 2005 г. тактика трансформировалась следующим образом: при протоке концентрической формы диаметром менее 2,5 мм производится спиральная эмболизация; при протоке концентрической формы диаметром от 2,5 до 3,5 мм или протоке овальной или неправильной формы диаметром от 2 до 3 мм выполняется эмболизация спиральным окклюдером (Nit-Occlud); при ОАП концентрической формы диаметром более 3,5 мм или протоке овальной или неправильной формы диаметром более 3 мм используются окклюдеры Амплатца или аналогичные устройства.

До начала использования внутрисосудистого ультразвука отмечалось одно смещение спирали в дистальные ветви легочной артерии на 7 операций (14,3%). С внедрением ВСУЗИ в анализируемой группе больных адекватный выбор размера инструмента позволил полностью избежать смещения спиралей и эмболизационных осложнений.

У 85,5% пациентов достигнуто полное закрытие протока непосредственно на операционном столе. Еще у 10 больных (4,3%, в основном пациенты с имплантированными окклюдерами) отмечена полная ликвидация сброса при эхокардиографическом контроле через 3–4 дня после операции. Однако несколько чаще при эхокардиографическом контроле в эти сроки, наоборот, фиксировался остаточный сброс при ангиографическом закрытии протока. По эхокардиографическим данным к моменту выписки остаточный сброс сохранялся у 20,9% пациентов. Большая часть этих наблюдений относилась к периоду использования только спиральной эмболизации, в 58,8% из этих случаев были установлены спирали большого диаметра или 2 спирали. В большинстве случаев по данным динамического эхокардиографического контроля проток полностью закрылся в сроки от 3 до 12 мес. У 17 (7,3%) больных сохранялся остаточный сброс крови при контроле в сроки более 9–12 мес. Из этих пациентов 12 произведена дополнительная спиральная эмболизация, с полным закрытием протока в 9 случаях. Еще в 2 наблюдениях дополнительная спираль не была установлена в связи с техническими трудностями проведения доставочной системы, однако после манипуляций проток закрылся. У 1 пациента выполнить повторную эмболизацию не удалось в связи с малым размером и извитым ходом остаточного отверстия, что не позволило провести доставочную систему. Дополнительная рентгенохирургическая операция не выполнялась у 2 больных с первоначально установленным боталлоокклюдером. Наконец, в 3 случаях после дополнительных эмболизаций остаточный поток сброса был значи-

тельно редуцирован, однако не ликвидирован полностью. У 2 из этих пациентов в итоге установлено по 3 спирали (у одного – две исходно и одна дополнительно, у другого – две дополнительные эмболизации), у третьей пациентки 51 года поставлено 4 спирали в 3 этапа.

При анализе типов протока и морфологических особенностей в группе пациентов с остаточным сбросом не отмечено принципиальных различий по сравнению со всей популяцией пациентов. Несколько больше было больных со вторым типом протока (33,3% при фиксации остаточного сброса при ангиографии и 31% – при эхокардиографической регистрации) и с протоком неправильной формы (42,9 и 39,4% соответственно). Однако у больных, потребовавших решения вопроса о повторной операции в поздние сроки после первичного вмешательства, имелись морфологические отличия от всей группы. Отмечено меньшее количество пациентов с первым типом протока (41,2%) и вторым (11,8%) и большее – с протоком третьего типа (47,1%). Кроме того, было больше пациентов с неправильной формой протока (29,8%) и пульсацией протока (41,2%); какая-либо особенность морфологии или их сочетание отмечены у 76,5% больных.

Таким образом, протоки со сформированной, утолщенной стенкой неправильной формы или "пульсирующие" протоки являются факторами, способствующими неполному закрытию ОАП после первичной эмболизации.

Обсуждение

Даже при использовании современной цифровой ангиографии с количественными измерениями далеко не всегда можно получить точные и воспроизводимые результаты при оценке ОАП, которые сильно зависят от параметров введения контраста, точности калибровки, ограничений самого ангиографического метода. Еще менее точные количественные данные при этом заболевании дает трансторакальная и чреспищеводная эхокардиография.

Применение внутрисосудистой визуализации кажется естественным и логичным решением данной проблемы. Тем не менее этому методу посвящены только единичные публикации. Частично это объясняется тем, что даже получение приблизительных результатов с помощью ангиографии оказывается достаточным для достижения удовлетворительных результатов рентгенэндоваскулярных вмешательств. Характерно, что как в работе Z.M. Hijazi и соавт., 1998 (8), представлявшей наибольший к тому времени опыт оценки ОАП с помощью ВСУЗИ, так и в публикации J.A. Hill и соавт., 2015 (9), показавшей возможность исследования протока с помощью ОКТ, продемонстрировано, что методы внутрисосудистой визуализации дают более точную информацию по сравнению с ангиографией, и размеры протока при внутрисосудистой визуализации оказываются существенно больше. Z.M. Hijazi и соавт. не исключали, что сами катетеры для ВСУЗИ, имевшие в то время достаточно большой профиль, могли влиять на точность измерений ОАП. Достаточно низкий профиль современных катетеров исключает возможность такого влияния. Нами при операциях отдавался безусловный приоритет данным внутрисосудистого ультразвука перед ангиографией, причем более чем в 40% случаев на основании результатов ВСУЗИ выбран инструмент большего размера. Проведение операций без осложнений и с достижением положительного клинического эффекта свидетельствует о точности и надежности выполненных измерений и избранных критериев выбора инструментов. Безусловным преимуществом ВСУЗИ является возможность оценки ОАП в случаях невыполнимости измерений по ангиографическим данным, например при очень коротком протоке и нетипичном отхождении, когда проток заслоняется аортой.

Судя по представленным размерам, оба протока в исследовании J.A. Hill и соавт. имели овальную форму. Однако мы не встретили в доступной литературе каких-либо иных упоминаний об исследовании морфологических видов и особенностей ОАП.

Нам представляется, что показанные в данной работе варианты строения ОАП демонстрируют возможности внутрисосудистой визуализации для прижизненной оценки биологических структур. Наши данные позволяют сделать вывод, что описанные разновидности строения стенки протока не являются чисто анатомическими, а имеют клиническое значение. Необходимо отметить, что протоки с лучше видимой и, как правило, более плотной стенкой, особенно при больших диаметрах, чаще не тромбируются непосредственно после эмболизации, а у некоторых пациентов в конечном итоге требуют

имплантации дополнительной спирали. Таким образом, обнаружение при ВСУЗИ подобной разновидности ОАП является основанием для продолжения процедуры вплоть до полного закрытия протока. Требует внимательного подхода и выявление овальной формы протока, что закономерно сопровождается увеличением площади поперечного сечения и, следовательно, также неблагоприятно в отношении надежности ликвидации патологического сброса. Наконец, неправильная форма протока в поперечном сечении может свидетельствовать и о возможности многофестончатого строения, что также ухудшает прогноз эмболизации. Возможность построения третьей проекции в случае ОАП не несет существенной дополнительной информации, создавая картину, близкую к ангиографической, однако иногда полезна для выявления наиболее узкого места протока.

Заключение

Представленные данные свидетельствуют, что ВСУЗИ позволяет более точно, чем ангиография, измерять размеры ОАП. Кроме того, ВСУЗИ позволяет определить различные типы и особенности анатомического строения ОАП, принципиально не выявляемые с помощью ангиографии. Применение внутрисосудистого ультразвука при врожденных пороках сердца является безопасным и информативным диагностическим средством. Использование этих преимуществ ВСУЗИ позволяет более адекватно выбрать необходимый вид и размер инструмента для рентгенохирургического вмешательства и оптимизировать его результаты.

Список литературы

1. Ricou F., Ludomirsky A., Weintraub R.G., Sahn D.J. Application of intravascular scanning and transesophageal echocardiography in congenital heart disease: tradeoffs and the merging of technologies. Int. J. Card. Imaging. 1991, 6, 221–230.
2. Демин В.В., Желудков А.Н., Зеленин В.В. и др. Рентгенохирургические операции по поводу коарктации аорты и открытого артериального протока с использованием внутрисосудистого ультразвукового исследования. Хирургия. 2003, 4, 9–13.
3. Демин В.В. Клиническое руководство по внутрисосудистому ультразвуковому исследованию. Оренбург: Южный Урал, 2005, 400 с.
4. Ino T., Okubo M., Akimoto K. et al. Mechanism of balloon angioplasty in children with arterial stenosis assessed by intravascular ultrasound and angiography. Am. Heart J. 1995, 129 (1), 132–138.
5. Ledesma M., Montoya-Guerrero A., Antezana-Castro J. et al. Ultrasonido intravascular. Expriencia inicial y revision de la literature. Arch. Inst. Cardiol. Mex. 1996, 66 (4), 313–321.
6. Fechtrup C., Kerber S., Karbenn U. et al. Value of intravascular ultrasound in the diagnosis and characterization of patent ductus arteriosus in an adult patient. Eur. Heart J. 1993, 14 (8), 1148–1149.
7. Matsunaka T., Hara Y., Ikeda S. et al. A 66-year-old woman with a patent ductus arteriosus and no significant progression of pulmonary arterial pressure over 17 years. Nippon Ronen Igakkai Zasshi. 1996, 33 (9), 697–701.
8. Hijazi Z.M., Ahmad W.H., Geggel R.L., Marx G.R. Intravascular ultrasound during transcatheter coil closure of patent ductus arteriosus: comparison with angiography. J. Invas. Cardiol. 1998, 10 (5), 251–254.
9. Hill J.A., Mahadevaiah G., Jenkins M.V. Optical Coherence Tomography Imaging of the Patent Ductus Arteriosus: First Known Uses in Congenital Heart Disease. Cathet. Cardiovasc. Intervent. 2015, 85, 278–281.
10. Demin V.V., Zheludkov A.N., Zelenin V.V. et al. The use of intravascular ultrasonography (IVUS) to assess the dimensions of patent ductus arteriosus. CIRSE 2001: Annual Meeting and Postgraduate Course of the Cardiovascular and Interventional Radiological Society of Europe. Cardiovasc. Intervent. Radiol. 2001, 24, Suppl.1, 150.
11. Демин В.В., Зеленин В.В., Дегтярев А.Г. и др. Первый опыт применения внутрисосудистого ультразвукового сканирования во время операции эмболизации открытого артериального протока. Грудная и сердечно-сосудистая хирургия. 2002, 1, 42–45.
12. Krichenko A., Benson L., Burrows P. et al. Angiographic classification of the isolated persistently patent ductus arteriosus and implications for percutaneous catheter occlusion. Am. J. Cardiol. 1989, 63, 1130–1132.

Непосредственные и ближайшие результаты клинического исследования по сравнению стратегий имплантации стентов с лекарственным покрытием под контролем внутрисосудистого ультразвукового исследования или ангиографии

В.В. Демин[1], С.Д. Гусев[2], М.М. Мурзайкина[1], Д.В. Демин[1], С.А. Долгов[1], А.В. Григорьев[1], А.А. Жердев[1], А.В. Демин[1]*

[1] *ГБУЗ "Оренбургская областная клиническая больница", Оренбург, Россия*

[2] *ГБОУ ВПО "Красноярский государственный медицинский университет им. проф. В.Ф. Войно-Ясенецкого" Минздрава России, Красноярск, Россия*

Представлены непосредственные и ближайшие (месячные) результаты одноцентрового рандомизированного исследования "ОРЕНБУРГ" по сравнению стратегий имплантации стентов с лекарственным покрытием под контролем внутрисосудистого ультразвукового исследования (ВСУЗИ) или ангиографии. Из 1032 пациентов 676 были оперированы под контролем ВСУЗИ, 356 – под контролем ангиографии, с равномерным распределением по 6 видам имплантированных стентов с покрытием из группы "лимусов". Непосредственные госпитальные результаты характеризовались очень низкой частотой значимых сердечно-сосудистых событий – 0,1% (0% в подгруппе ВСУЗИ, 0,28% в подгруппе ангиографии). В течение месяца после операции дополнительных неблагоприятных событий не зарегистрировано.

Ключевые слова: *внутрисосудистое ультразвуковое исследование, коронарное стентирование, внутрисосудистая визуализация, оптическая когерентная томография, ангиография, стенты с лекарственным покрытием.*

Цель: представить непосредственные и ближайшие (месячные) результаты одноцентрового рандомизированного контролируемого проспективного исследования по сравнению стратегий имплантации стентов с лекарственным покрытием под контролем внутрисосудистого ультразвукового исследования (ВСУЗИ) или ангиографии ("ОРЕНБУРГ").

Методы. В исследование включены пациенты с поражением нативных коронарных артерий, которым имплантировались стенты с лекарственным покрытием из группы "лимусов" шести видов. После рандомизации по виду стентов выполнялась рандомизация в соотношении 2 : 1 по подгруппам с выполнением операции под внутрисосудистым ультразвуковым или ангиографическим контролем. В случае несоответствия специально разработанным ультразвуковым критериям оптимального стентирования производилась добавочная пластика с повторным ВСУЗИ-контролем. На завершающем этапе операции пациентам обеих подгрупп выполнялась оптическая когерентная томография (ОКТ), независимо от результата которой дополнительного воздействия не производилось.

Результаты. Из 1032 пациентов 676 были оперированы под контролем ВСУЗИ, 356 – под контролем количественной ангиографии, с равномерным распределением по видам имплантированных стентов. В подгруппе ВСУЗИ тяжесть целевого поражения была несколько выше за счет большего числа "стволовых" и бифуркационных поражений. Непосредственные госпитальные результаты характеризуются весьма низкой частотой значимых сердечно-сосудистых событий – 0,1% (0% в подгруппе ВСУЗИ, 0,28% в подгруппе ангиографии). В течение месяца после операции дополнительных

* *Адрес для переписки:*
Демин Виктор Владимирович
ГБУЗ "Оренбургская областная клиническая больница",
отделение рентгенохирургических методов диагностики и лечения
460018 Оренбург, ул. Аксакова, 23.
Тел. +7-3532-31-70-12.
E-mail: angiorenvd@mail.ru
Статья получена 25 марта 2016 г.
Принята к публикации 12 апреля 2016 г.

неблагоприятных событий не зарегистрировано. В тех случаях, когда было возможно непосредственное сравнение данных различных методов визуализации, отмечены статистически достоверные различия практически во всех парах показателей при умеренной положительной корреляции. По всем показателям, кроме минимального диаметра просвета, абсолютные величины измеряемых параметров росли в ряду ангиография – ОКТ – ВСУЗИ.

Выводы. Непосредственные и ближайшие итоги исследования "ОРЕНБУРГ" сопровождались очень низкой частотой неблагоприятных событий в обеих подгруппах пациентов. Динамическая оценка состояния пациентов, включая ангиографию и ОКТ через 6 мес и 2 года после операции, должна позволить сделать более объективный вывод о значении ВСУЗИ для улучшения результатов имплантации стентов с лекарственным покрытием.

Введение

Методы внутрисосудистой визуализации, и в первую очередь внутрисосудистое ультразвуковое исследование (ВСУЗИ), сопровождали коронарное стентирование на всех этапах его развития. Появление стентов с лекарственным покрытием не только улучшило отдаленные результаты стентирования, но и знаменовало появление специфических проблем, что в конечном итоге привело к повышению значимости внутрисосудистых методов визуализации на новом уровне.

Использование внутрисосудистого ультразвукового сканирования при коронарных операциях стало рутинным методом в работе отделения рентгенохирургических методов диагностики и лечения Оренбургской областной больницы практически с первых лет его работы. Мы еще в 2005 г. относили имплантацию стентов с лекарственным покрытием к "особым случаям стентирования", требующим приоритетного использования внутрисосудистого ультразвука (1).

Существует целый ряд регистровых исследований и несколько крупных метаанализов, включающих до 26 500 пациентов (2–9), свидетельствующих о пользе применения внутрисосудистого ультразвука при использовании стентов с лекарственным покрытием. Тем не менее до последнего времени отсутствовали крупные рандомизированные исследования по сравнению имплантации стентов с лекарственным покрытием под контролем ангиографии и внутрисосудистого ультразвукового сканирования. В 2012 г., когда нами было запланировано представляемое исследование, подобных публикаций не было. Имея определенный опыт применения внутрисосудистого ультразвука при коронарной патологии, мы решили провести сравнение стратегий стентирования под контролем ангиографии или ВСУЗИ с использованием полноценной рандомизации и без жесткого ограничения критериев включения с целью максимального приближения выборки к реальной практике на достаточно большом числе больных.

В 2015 г. появились публикации о результатах многоцентрового исследования IVUS-XPL (10), включавшего 1400 пациентов из 20 клиник Кореи и ставшего первым полноценным рандомизированным сравнением стратегий выполнения коронарных операций под контролем ВСУЗИ или ангиографии в эпоху стентов с лекарственным покрытием. Было показано существенное снижение частоты значимых кардиоваскулярных событий в группе ВСУЗИ преимущественно за счет уменьшения повторных реваскуляризаций через год после вмешательства.

Недостаточное число (а до недавнего времени – полное отсутствие) рандомизированных исследований по указанной проблеме остается основной причиной недостаточно высокого класса рекомендаций и уровня доказательности использования внутрисосудистых методов визуализации в ежедневной клинической практике. Это подтверждает актуальность представляемой работы.

Материал и методы

В 2012 г. на базе отделения рентгенохирургических методов диагностики и лечения Оренбургской областной клинической больницы стартовало клиническое исследование по сравнению стратегий имплантации стентов с лекарственным покрытием под контролем ВСУЗИ или ангиографии – одноцентровое рандомизированное контролируемое проспективное исследование "ОРЕНБУРГ" ("Оптимальная имплантация стентов с лекаРствЕННым покрытием под оБъединенным контролем внутрисосудистого Ультразвукового исследования и оптической когеРентной томоГрафии"). Исследование зарегистрировано на сайте ClinicalTrials.gov. (ID NCT01917201), протокол исследования одобрен локальным этическим комитетом.

Пациентам имплантировалось 6 видов стентов с лекарственным покрытием на основе "лимусов", наиболее изученных на момент начала исследования: Xience Prime / Xience V, Promus Element, Resolute Integrity, Biomatrix Flex, Nobori, Orsiro. В исследование включено 1032 пациента, которые первоначально рандомизированы по видам стентов, а затем – по выполнению операции под контролем ВСУЗИ или ангиографии в соотношении 2 : 1. Критерии включения были достаточно широкими и предусматривали поражения нативных коронарных артерий длиной не более 60 мм (с возможностью покрытия не более чем двумя стентами) в сосудах диаметром не менее 2,75 мм.

Баллонная ангиопластика и стентирование выполнялись по стандартной методике. Интраоперационная антикоагулянтная и послеоперационная дезагрегантная терапия проводились в обычных дозировках. В подгруппе ВСУЗИ предусматривалось выполнение ВСУЗИ на начальном этапе операции для определения параметров стентирования, а также на завершающем этапе – для подтверждения соответствия результатов критериям оптимальной имплантации. В случае, если данные критерии не достигались, выполнялось дополнительное воздействие и повторное ВСУЗИ. После завершения вмешательства как в подгруппе ВСУЗИ, так и в подгруппе ангиографии выполнялась контрольная оптическая когерентная томография (ОКТ). По итогам последней дополнительные воздействия не были предусмотрены.

Более детально дизайн, график и конечные точки исследования, технические особенности выполнения ВСУЗИ и ОКТ, а также разработанные для данного исследования критерии оптимального стентирования по результатам ВСУЗИ изложены ранее (11).

Статистическая обработка полученных результатов проводилась с помощью пакетов статистических программ SPSS Statistics v. 23 (IBM, USA) и Statistica v.6.1 (Stat Soft, USA).

Проверка соответствия распределения значений анализируемого признака закону нормального распределения производилась с использованием теста Колмогорова–Смирнова с поправкой Лиллиефорса. В связи с тем что уже на первом этапе статистического анализа было обнаружено, что распределение значений большинства анализируемых выборок не соответствуют закону нормального распределения, для их сравнения и оценки выявленных различий использовались непараметрические критерии: для независимых выборок – U-критерий Манна–Уитни; для проверки различий между двумя выборками парных измерений – Т-критерий Вилкоксона. Различия расценивались как статистически достоверные при уровне значимости $p \leqslant 0,05$. Для оценки тесноты связи применяли коэффициент ранговой корреляции Спирмена.

Средние характеристики выборок в таблицах представлены в виде среднего арифметического значения признака выборочной совокупности ± среднеквадратичное (стандартное) отклонение.

Результаты

Из 1032 пациентов 676 были оперированы под контролем ВСУЗИ, 356 – под контролем количественной ангиографии. При сравнении характеристик пациентов (табл. 1) в подгруппах количественной ангиографии и внутрисосудистого ультразвука не отмечено значимых различий ни по одному из факторов. В то же время анализ параметров операции (табл. 2) выявляет отличие нескольких показателей. В связи с изначально принятым в нашей клинике принципиальным подходом о выполнении операций на стволе левой коронарной артерии только под контролем ВСУЗИ допускался по выбору оператора перевод из группы ангиографии в группу внутрисосудистого ультразвука при данной патологии. Соответственно число больных с поражением ствола левой коронарной артерии и бифуркационным поражением было достоверно больше в подгруппе ВСУЗИ; таким образом, здесь в целом отмечался более тяжелый характер поражения. Особенностями технологии операции объясняется большее число стентов на поражение, большие диаметр первого стента, общая длина использованных стентов, а также максимальный диаметр баллона для постдилатации в подгруппе внутрисосудистого ультразвука.

В целом, как видно из табл. 2, в исследование были вовлечены пациенты с достаточно сложной морфологией, о чем свидетельствует количество больных с многососудистым поражением (56%), типом поражения B2 или C (98,8%), бифуркационными стенозами (12,4%), хроническими окклюзиями (11,4%), длиной поражения более 20 мм (84,9%), а также средняя общая длина стентированного сегмента более 39 мм.

Таблица 1. Характеристика пациентов

Показатель	Всего (n = 1032)	Подгруппа ВСУЗИ (n = 676)	Подгруппа ангиографии (n = 356)	p_{3-4}
1	2	3	4	5
Возраст, годы	56,69 ± 8,02	56,81 ± 8,30	56,47 ± 7,48	0,504
Пол:				
мужской	856 (82,9%)	562 (83,1%)	294 (82,6%)	0,945
женский	176 (17,1%)	114 (16,9%)	62 (17,4%)	0,851
Диабет	162 (15,7%)	97 (14,3%)	65 (18,3%)	0,163
Ожирение	215 (20,8%)	144 (21,3%)	72 (20,2%)	0,743
Дислипидемия	764 (74,0%)	488 (72,8%)	276 (77,5%)	0,475
Хроническая почечная недостаточность	16 (1,6%)	9 (1,3%)	7 (2,0%)	0,440
Артериальная гипертензия	962 (93,2%)	632 (93,5%)	330 (92,7%)	0,928
Курение	598 (57,9%)	402 (59,5%)	196 (55,1%)	0,479
ОИМ в анамнезе	632 (61,3%)	420 (62,1%)	212 (59,6%)	0,691
АКШ в анамнезе	20 (1,9%)	12 (1,8%)	8 (2,2%)	0,608
ЧКВ в анамнезе	281 (27,2%)	181 (26,8%)	100 (28,1%)	0,733
Цереброваскулярные заболевания	57 (5,5%)	34 (5,0%)	23 (6,5%)	0,366
Заболевания периферических артерий	43 (4,2%)	26 (3,8%)	17 (4,8%)	0,496
Фракция выброса левого желудочка,%	59,89 ± 8,07	59,86 ± 7,72	59,94 ± 8,70	0,918
Показания к операции:				
– немая ишемия миокарда	10 (1,0%)	5 (0,7%)	5 (1,4%)	0,305
– стабильная стенокардия	1005 (97,4%)	657 (97,2%)	348 (97,8%)	0,951
– нестабильная стенокардия	12 (1,2%)	10 (1,5%)	2 (0,6%)	0,196
– инфаркт миокарда без подъема сегмента *ST*	2 (0,2%)	1 (0,1%)	1 (0,3%)	0,645
– инфаркт миокарда с подъемом сегмента *ST*	2 (0,2%)	1 (0,1%)	1 (0,3%)	0,645

Таблица 2. Параметры операции

Показатель	Всего (n = 1032)	Подгруппа ВСУЗИ (n = 676)	Подгруппа ангиографии (n = 356)	p_{3-4}
1	2	3	4	5
Оперированная артерия:				
ПНА	500 (48,4%)	339 (50,1%)	161 (45,2%)	0,373
ОА	241 (23,4%)	148 (21,9%)	93 (25,8%)	0,231
ПВ	18 (1,7%)	12 (1,8%)	6 (1,7%)	0,918
ПКА	268 (26,0%)	173 (25,6%)	95 (26,7%)	0,771
ствол ЛКА	38 (3,7%)	35 (5,2%)	3 (0,8%)	<0,001
Многососудистое поражение	578 (56,0%)	368 (54,4%)	210 (59,0%)	0,459
Тип поражения B2 или C	1020 (98,8%)	667 (98,7%)	353 (99,2%)	0,958
Бифуркационное поражение	128 (12,4%)	96 (14,2%)	32 (9,0%)	0,032
Тромбсодержащие поражения	4 (0,4%)	2 (0,3%)	2 (0,6%)	0,515
Кальцификация	121 (11,7%)	84 (12,4%)	37 (10,4%)	0,390
Окклюзия	118 (11,4%)	80 (11,8%)	38 (10,7%)	0,619
Число стентов на поражение	1,47 ± 0,50	1,51 ± 0,50	1,38 ± 0,49	<0,001
Диаметр 1-го стента, мм	3,47 ± 0,42	3,49 ± 0,42	3,43 ± 0,41	0,024
Длина 1-го стента, мм	26,08 ± 6,95	25,98 ± 6,89	26,26 ± 7,09	0,542
Диаметр 2-го стента мм	3,09 ± 0,38	3,09 ± 0,39	3,10 ± 0,36	0,793
Длина 2-го стента, мм	26,90 ± 6,77	26,93 ± 6,94	26,91 ± 6,36	0,982
Общая длина стентов на поражение, мм	38,61 ± 15,71	39,69 ± 15,98	36,68 ± 15,13	0,003
Максимальный диаметр баллона, мм	3,70 ± 0,50	3,79 ± 0,51	3,56 ± 0,44	<0,001
Максимальное давление баллона, мм рт.ст.	13,97 ± 2,50	13,97 ± 2,53	13,91 ± 2,48	0,750
Дополнительный баллон по результатам ВСУЗИ	133 (12,9%)	133 (19,7%)	–	–
Использование блокаторов IIb/IIIa-рецепторов	7 (0,7%)	4 (0,6%)	3 (0,8%)	0,643

Таблица 3. Данные ангиографии

Показатель	Всего (n = 1032)	Подгруппа ВСУЗИ (n = 676)	Подгруппа ангиографии (n = 356)	p_{2-3}	p_{2-4}	p_{3-4}
1	2	3	4	5	6	7
До процедуры						
Минимальный диаметр просвета, мм	1,12 ± 0,62	1,14 ± 0,62	1,10 ± 0,61	0,51	0,38	0,18
Референсный диаметр сосуда, мм	2,96 ± 0,60	2,96 ± 0,61	2,96 ± 0,57	0,95	0,98	0,98
Длина поражения, мм	35,32 ± 14,83	36,15 ± 14,93	33,91 ± 14,47	0,25	0,12	0,02
Длина поражения ⩾ 20 мм	875 (84,87%)	577 (85,35%)	299 (83,99%)	0,92	0,92	0,87
Площадь просвета, мм^2	1,30 ± 1,07	1,33 ± 1,08	1,24 ± 1,04	0,54	0,39	0,21
Объем просвета в сегменте, мм^3	170,68 ± 104,21	176,60 ± 106,63	160,95 ± 98,34	0,28	0,17	0,03
Объем бляшки в сегменте, мм^3	83,04 ± 64,15	84,09 ± 66,93	81,47 ± 58,83	0,89	0,92	0,84
Стеноз по диаметру,%	62,18 ± 19,40	61,66 ± 19,48	63,38 ± 19,17	0,43	0,26	0,10
Стеноз по площади,%	81,98 ± 12,71	81,46 ± 12,87	82,88 ± 12,33	0,42	0,25	0,09
После предилатации						
Минимальный диаметр просвета, мм	1,38 ± 0,40	1,42 ± 0,39	1,32 ± 0,42	0,06	0,006	<0,001
Референсный диаметр сосуда, мм	2,96 ± 0,59	2,96 ± 0,60	2,96 ± 0,58	0,94	0,87	0,83
Площадь просвета, мм^2	1,64 ± 0,94	1,72 ± 0,93	1,52 ± 1,01	0,05	0,007	<0,001
Объем просвета в сегменте, мм^3	173,76 ± 102,25	179,44 ± 104,63	164,08 ± 96,74	0,25	0,13	0,023
Объем бляшки в сегменте, мм^3	86,12 ± 67,51	87,32 ± 70,65	84,27 ± 61,46	0,96	0,99	0,97
Стеноз по диаметру,%	52,83 ± 12,11	51,63 ± 11,57	54,98 ± 12,84	0,06	0,007	<0,001
Стеноз по площади,%	76,27 ± 11,49	75,23 ± 11,28	78,07 ± 11,71	0,05	0,006	<0,001
После операции						
Минимальный диаметр просвета, мм	2,87 ± 0,46	2,88 ± 0,47	2,83 ± 0,45	0,58	0,39	0,22
Референсный диаметр сосуда, мм	3,16 ± 0,51	3,16 ± 0,53	3,15 ± 0,48	0,88	0,81	0,73
Площадь просвета, мм^2	6,60 ± 2,12	6,72 ± 2,24	6,43 ± 1,98	0,58	0,40	0,22
Объем просвета в сегменте, мм^3	308,66 ± 163,00	322,75 ± 169,05	233,75 ± 172,54	0,11	0,027	0,001
Объем бляшки в сегменте, мм^3	34,11 ± 44,72	36,21 ± 45,83	29,04 ± 40,55	0,37	0,18	0,05
Стеноз по диаметру, %	9,20 ± 5,84	8,69 ± 5,84	10,17 ± 5,72	0,07	0,005	<0,001
Стеноз по площади, %	17,22 ± 10,36	16,33 ± 10,44	18,92 ± 9,99	0,07	0,006	<0,001

Ангиографические показатели (табл. 3) анализировались до и после процедуры, а также после предилатации. Выделение последней подгруппы связано с необходимостью сравнения с результатами ВСУЗИ (при окклюзии или критическом стенозе заведение датчика и выполнение ВСУЗИ было возможно только после проведения предилатации).

Ангиографические показатели до операции не отличались в подгруппах ангиографии и ВСУЗИ, за исключением больших длины поражения и объема просвета в сегменте у пациентов, оперированных под контролем внутрисосудистого ультразвука. После предилатации в подгруппе ВСУЗИ достигнуты большие величины минимального диаметра, площади и объема просвета и соответственно меньшая степень стеноза по площади и по диаметру. После операции в подгруппе ВСУЗИ зафиксированы больший объем просвета и меньшая величина стеноза по диаметру и по площади.

Внутрисосудистое ультразвуковое сканирование после рандомизации выполнено $^2/_3$ вошедших в исследование пациентов – 676. Исходное исследование в табл. 4, как уже отмечалось, фактически соответствует исследованию после предилатации при анализе ангиографических данных. При сравнении количественных показателей в области максимального стеноза и в проксимальном и дистальном референсных сегментах отмечалось их закономерное существенное различие. При этом существенно отличались и анализируемые показатели в референсных участках между собой, что связано в первую очередь со значительной длиной поражения. При контрольном ВСУЗИ отмечено, что наибольшее остаточное сужение почти всегда не совпадало с местом исходного максимального стеноза, и все количественные показатели для этих двух сегментов достоверно отличались. Чаще всего максимальное сужение после операции располагалось ближе к дистальной части поражения и частично меньшие величины диаметра и площади просвета в этом сегменте объяснялись меньшими размерами всего сосуда. Данный факт подтверждается тем, что величина стеноза по площади и по диаметру в области минимального остаточного просвета была меньше, чем в области исходного максимального стеноза.

Таблица 4. Данные ВСУЗИ

Показатель	Исходное исследование			Контрольное исследование		p_{3-5}	p_{3-6}	p_{5-6}
	проксимальный референсный сегмент	максимальный стеноз	дистальный референсный сегмент	участок максимального исходного стеноза	минимальный диаметр стента			
1	2	3	4	5	6	7	8	9
Минимальный диаметр просвета, ммм	3,37 ± 0,63	1,92 ± 0,30	2,87 ± 0,59	3,10 ± 0,49	2,79 ± 0,49	<0,001	<0,001	<0,001
Минимальный диаметр сосуда, мм	4,53 ± 0,73	4,11 ± 0,75	3,56 ± 0,87	4,54 ± 0,68	3,96 ± 0,79	<0,001	<0,001	<0,001
Площадь просвета, мм^2	10,77 ± 3,90	3,63 ± 1,21	7,64 ± 0,25	9,08 ± 2,58	7,40 ± 2,52	<0,001	<0,001	<0,001
Площадь сосуда, мм^2	18,15 ± 5,67	14,67 ± 4,51	11,17 ± 4,98	18,21 ± 5,27	14,03 ± 5,64	<0,001	<0,001	<0,001
Площадь бляшки, мм^2	7,41 ± 3,49	11,55 ± 4,96	3,60 ± 2,53	9,13 ± 3,48	6,62 ± 3,76	<0,001	<0,001	<0,001
Стеноз по диаметру,%	25,28 ± 9,64	52,63 ± 8,12	18,25 ± 7,76	31,42 ± 7,07	28,50 ± 9,34	<0,001	<0,001	<0,001
Стеноз по площади,%	40,11 ± 12,70	74,63 ± 7,49	30,36 ± 10,53	49,20 ± 8,43	44,67 ± 11,45	<0,001	<0,001	<0,001
Индекс эксцентричности просвета	0,83 ± 0,24	0,83 ± 0,10	0,84 ± 0,24	0,86 ± 0,07	0,84 ± 0,01	<0,001	0,391	0,005
Индекс эксцентричности бляшки	0,34 ± 0,28	0,32 ± 0,37	0,42 ± 0,28	0,37 ± 0,18	0,37 ± 0,03	<0,001	<0,001	0,350

Представляет интерес непосредственное сравнение количественных показателей, рассчитанных с помощью ангиографии и ВСУЗИ на исходном этапе операции у 676 пациентов подгруппы внутрисосудистого ультразвука (табл. 5). Данные свидетельствуют, что абсолютные величины измеряемых показателей отличаются весьма существенно, при этом расчетные, относительные показатели стеноза по диаметру и по площади весьма близки. Отмечена умеренная положительная корреляция между измеряемыми ангиографическими и ультразвуковыми показателями и слабая – между относительными. Таким образом, данные ангиографии могут быть вполне достаточны для оценки величины и значимости стеноза, в то же время давая весьма приблизительные ориентиры для подбора необходимых инструментов для вмешательства.

Данные контрольной ОКТ, выполнявшейся практически у всех пациентов (1020 – 98,8%), анализировались в подгруппах, аналогичных количественной ангиографии (подгруппы ангиографии, ВСУЗИ и все пациенты). Сегменты, в которых производился качественный и количественный анализ, были те же, что и при ВСУЗИ – участки минимального диаметра стента, максимального исходного стеноза, а также проксимальный и дистальный участки стента (табл. 6).

Во всех анализировавшихся подгруппах на участке минимального диаметра стента отмечено достоверное отличие всех параметров от трех остальных изучавшихся сегментов, за исключением площади просвета по сравнению с дистальным участком стента. Как и при ВСУЗИ-анализе, место минимального диаметра стента обычно не соответствовало исходному максимальному стенозу.

При сравнении данных ангиографии и ОКТ после операции в подгруппе ангиографии и всей группе пациентов (табл. 7) отмечено достоверное отличие всех показателей, причем отличия носили разнонаправленный характер: абсолютные значения минимального диаметра просвета были меньше, а всех остальных показателей – больше по данным ОКТ. Отмечена умеренная положительная корреляция между измеряемыми показателями, полученными при ангиографии и ОКТ, и слабая положительная корреляция – между относительными.

У пациентов подгруппы ВСУЗИ имелась возможность сравнения после операции

Таблица 5. Сравнение данных ангиографии и ВСУЗИ до стентирования (после предилатации)

Показатель	Ангиография	ВСУЗИ	p	r
1	2	3	4	5
Минимальный диаметр просвета, мм	1,42 ± 0,39	1,92 ± 0,30	0,001	0,35**
Референсный диаметр сосуда, мм	2,96 ± 0,60	4,11 ± 0,75	0,001	0,42**
Площадь просвета, мм^2	1,72 ± 0,93	3,63 ± 1,21	0,001	0,34**
Площадь сосуда, мм^2	7,15 ± 2,85	14,67 ± 4,51	0,001	0,43**
Стеноз по диаметру,%	51,63 ± 11,57	52,63 ± 8,12	0,012	0,25**
Стеноз по площади,%	75,23 ± 11,28	74,63 ± 7,49	0,15	0,28**

Примечание. Здесь и в табл. 7, 8: * – корреляция значима на уровне 0,05 (двухсторонняя). ** – корреляция значима на уровне 0,01 (двухсторонняя).

Таблица 6. Данные ОКТ

Показатель	Контрольное исследование				p_{2-3}	p_{2-4}	p_{2-5}
	минимальный диаметр стента	максимальный исходный стеноз	проксимальный участок стента	дистальный участок стента			
1	2	3	4	5	6	7	8
Все пациенты							
Минимальный диаметр просвета, мм	2,77 ± 0,54	2,93 ± 0,53	3,36 ± 0,53	2,84 ± 0,53	<0,001	<0,001	<0,001
Минимальный диаметр сосуда, мм	3,74 ± 0,64	3,89 ± 0,64	4,33 ± 1,56	3,53 ± 0,69	<0,001	<0,001	<0,001
Площадь просвета, мм^2	7,46 ± 2,57	8,26 ± 2,69	10,22 ± 3,40	7,18 ± 2,77	<0,001	<0,001	0,063
Площадь сосуда, мм^2	11,93 ± 13,20	13,26 ± 4,13	15,85 ± 4,70	10,75 ± 4,14	<0,001	<0,001	<0,001
Площадь бляшки, мм^2	4,81± 2,15	5,09 ± 2,12	5,96 ± 2,33	3,73 ± 2,11	<0,001	<0,001	<0,001
Стеноз по диаметру, %	26,46 ± 7,31	24,72 ± 6,96	21,81 ± 6,65	19,24 ± 6,68	<0,001	<0,001	<0,001
Стеноз по площади, %	38,88 ± 8,31	37,89 ± 8,14	35,60 ± 8,39	32,51 ± 9,32	<0,001	<0,001	<0,001
Индекс эксцентричности просвета	0,84 ± 0,10	0,87 ± 1,02	–	–	<0,001	–	–
Индекс эксцентричности бляшки	0,40 ± 0,32	0,40 ± 0,17	–	–	0,102	–	–
Подгруппа ВСУЗИ							
Минимальный диаметр просвета, мм	2,80 ± 0,54	2,99 ± 0,53	3,41 ± 0,55	2,84 ± 0,53	<0,001	<0,001	<0,001
Минимальный диаметр сосуда, мм	3,78 ± 0,65	3,95 ± 0,65	4,40 ± 1,86	3,52 ± 0,67	<0,001	<0,001	<0,001
Площадь просвета, мм^2	7,77 ± 2,76	8,59 ± 2,74	10,57 ± 3,59	7,17 ± 2,83	<0,001	<0,001	0,246
Площадь сосуда, мм^2	12,05 ± 4,04	13,68 ± 4,21	16,26 ± 4,93	10,70 ± 4,07	<0,001	<0,001	<0,001
Площадь бляшки, мм^2	4,82 ± 2,14	5,22 ± 2,15	5,97 ± 2,37	3,69 ± 2,09	<0,001	<0,001	<0,001
Стеноз по диаметру, %	26,55 ± 7,42	24,96 ± 7,04	21,66 ± 6,72	19,06 ± 6,62	<0,001	<0,001	<0,001
Стеноз по площади, %	38,81 ± 8,06	37,74 ± 7,99	35,02 ± 8,17	32,45 ± 9,43	<0,001	<0,001	<0,001
Индекс эксцентричности просвета	0,84 ± 0,10	0,84 ± 0,09	–	–	<0,001	–	–
Индекс эксцентричности бляшки	0,40 ± 0,34	0,41 ± 0,18	–	–	0,003	–	–
Подгруппа ангиографии							
Минимальный диаметр просвета, мм	2,71 ± 0,52	2,81 ± 0,51	3,28 ± 0,52	2,84 ± 0,54	<0,001	<0,001	<0,001
Минимальный диаметр сосуда, мм	3,66 ± 0,63	3,77 ± 0,63	4,23 ± 0,75	3,56 ± 0,81	<0,001	<0,001	0,005
Площадь просвета, мм^2	7,07 ± 2,45	7,60 ± 2,50	9,64 ± 3,11	7,16 ± 2,72	<0,001	<0,001	0,176
Площадь сосуда, мм^2	11,57 ± 3,64	12,38 ± 3,84	15,07 ± 4,38	10,75 ± 4,21	<0,001	<0,001	<0,001
Площадь бляшки, мм^2	4,63 ± 1,99	4,82 ± 1,95	5,94 ± 2,23	3,72 ± 2,07	0,099	<0,001	<0,001
Стеноз по диаметру, %	26,30 ± 7,12	25,27 ± 6,64	22,56 ± 6,74	19,21 ± 6,72	<0,001	<0,001	<0,001
Стеноз по площади, %	39,02 ± 8,77	38,00 ± 8,68	36,55 ± 8,71	32,51 ± 9,14	0,003	<0,001	<0,001
Индекс эксцентричности просвета	0,81 ± 0,11	0,92 ± 1,38	–	–	<0,001	–	–
Индекс эксцентричности бляшки	0,40 ± 0,18	0,41 ± 0,17	–	–	0,503	–	–

Таблица 7. Сравнение данных ангиографии и ОКТ после операции у всех пациентов и в подгруппе ангиографии

Показатель	Все пациенты				Подгруппа ангиографии			
	ангиография	ОКТ	p_{2-3}	r_{2-3}	ангиография	ОКТ	p_{6-7}	r_{6-7}
1	2	3	4	5	6	7	8	9
Минимальный диаметр просвета, мм	2,87 ± 0,46	2,77 ± 0,54	0,001	0,61**	2,83 ± 0,45	2,71 ± 0,52	0,001	0,61**
Референсный диаметр сосуда, мм	3,16 ± 0,51	3,74 ± 0,64	0,001	0,50**	3,15 ± 0,48	3,66 ± 0,63	0,001	0,51**
Площадь просвета, мм^2	6,60 ± 2,12	7,46 ± 2,57	0,001	0,61**	6,43 ± 1,98	7,07 ± 2,45	0,001	0,61**
Площадь сосуда, мм^2	7,98 ± 2,52	11,93 ± 3,63	0,001	0,50**	7,94 ± 2,37	11,57 ± 3,64	0,001	0,49**
Стеноз по диаметру,%	9,20 ± 5,84	26,46 ± 7,31	0,001	0,17**	10,17 ± 5,72	26,30 ± 7,12	0,001	0,25**
Стеноз по площади,%	17,22 ± 10,36	38,88 ± 8,31	0,001	0,07**	18,92 ± 9,99	39,02 ± 8,77	0,001	0,12*

Таблица 8. Сравнение данных ангиографии, ВСУЗИ и ОКТ после операции в подгруппе ВСУЗИ

Показатель	Подгруппа ВСУЗИ								
	ангиография	ВСУЗИ	ОКТ	p_{2-3}	p_{2-4}	p_{3-4}	r_{2-3}	r_{2-4}	r_{3-4}
1	2	3	4	5	6	7	8	9	10
Минимальный диаметр просвета, мм	2,88 ± 0,47	2,79 ± 0,49	2,80 ± 0,54	0,001	0,001	0,87	0,58**	0,62**	0,57**
Референсный диаметр сосуда, мм	3,16 ± 0,53	3,96 ± 0,79	3,78 ± 0,65	0,001	0,001	0,001	0,51**	0,51**	0,47**
Площадь просвета, мм^2	6,72 ± 2,24	7,40 ± 2,52	7,77 ± 2,76	0,001	0,001	0,004	0,59**	0,62**	0,58**
Стеноз по диаметру,%	8,69 ± 5,84	28,50 ± 9,34	26,55 ± 7,42	0,001	0,001	0,001	0,10*	0,12**	0,19**
Стеноз по площади,%	16,33 ± 10,44	44,67 ± 11,45	38,81 ± 8,06	0,001	0,001	0,001	0,06	0,06	0,13**
Индекс эксцентричности просвета	–	0,84 ± 0,01	0,82 ± 0,10	–	0,001	0,001	–	–	0,30**
Индекс эксцентричности бляшки	–	0,37 ± 0,03	0,38 ± 0,17	–	0,001	0,19	–	–	0,20**

показателей, полученных всеми тремя методами – ангиографией, ВСУЗИ и ОКТ (табл. 8). При сравнении всех пар, за исключением минимального диаметра просвета и индекса эксцентричности бляшки, в паре ВСУЗИ – ОКТ отмечены достоверные различия. При этом величины минимального диаметра просвета в абсолютном выражении были довольно близки и максимальными оказались по данным ангиографии; по всем остальным показателям минимальными были величины, полученные при ангиографии, максимальными – при ВСУЗИ (за исключением площади просвета, которая по данным ОКТ была больше, чем при ВСУЗИ). Как и при упомянутых выше сравнениях, отмечалась умеренная положительная корреляция между измеряемыми показателями во всех парах сравнения и слабая – между относительными.

Непосредственный эффект вмешательства достигнут у всех 1032 пациентов. Кроме них, из исследования были исключены 5 больных, у которых окончательный контроль с помощью ОКТ выявил патологию, потребовавшую изменения протокола операции. В 3 наблюдениях ОКТ выявила большой объем пролабирования атероматозных масс с наложениями тромбов, что потребовало имплантации дополнительных стентов. Еще в 2 случаях ОКТ выявила диастаз между стентами, также потребовавший дополнительного стентирования ввиду дисекции интимы в этой зоне.

В ближайшем послеоперационном периоде (1-е сутки после операции) умер 1 пациент из подгруппы ангиографии вследствие инфаркта миокарда в бассейне неоперированной артерии, исходно имевшей ангиографически незначимое поражение. В течение госпитального периода не зарегистрировано других значимых сердечно-сосудистых событий. Отмечено 2 случая гемоперикарда у пациентов с реканализацией хронических окклюзий, не имевших клинических последствий, – в одном проявления купированы после дренирования перикарда, во втором потребовалось только динамическое наблюдение. Других осложнений у оперированных пациентов не отмечено.

Через 1 мес после операции в условиях областной поликлиники амбулаторно обследовано 955 (92,5%) пациентов. Не зарегистрировано случаев сердечно-сосудистых событий или каких-либо объективных при-

знаков ухудшения состояния. При субъективной оценке самочувствия улучшение по сравнению с дооперационным уровнем отметили 820 (85,9%) больных, 124 (13,0%) пациента оценили самочувствие как неизмененное, 11 (1,2%) субъективно отметили ухудшение. При выполнении эхокардиографии у 72,2% пациентов выявлено увеличение фракции выброса и/или уменьшение зоны гипокинеза, у 18, 4% – показатели ЭхоКГ принципиально не изменились, у 9,4% – отмечено уменьшение фракции выброса. Не было случаев повторных госпитализаций в связи с кардиологическими проблемами, не требовалось выполнения повторных коронарографий.

Обсуждение

Непосредственные и ближайшие (месячные) итоги лечения пациентов, включенных в рандомизированное исследование "ОРЕНБУРГ", свидетельствуют о хороших клинических результатах с весьма низкой частотой значимых сердечно-сосудистых событий – 0,1% (0% в подгруппе ВСУЗИ, 0,28% в подгруппе ангиографии). При этом, как отмечено выше, в исследование были вовлечены пациенты с достаточно сложной морфологией, большим количеством многососудистых поражений, бифуркационными стенозами, хроническими окклюзиями. Подавляющее большинство больных имели тип поражения B2 или C и длину пораженного сегмента более 20 мм, среднюю длину стентированного сегмента более 39 мм.

Безусловно, на ближайшие результаты интервенционного вмешательства определяющее влияние оказывает правильный выбор инструментов на основе адекватной оценки размеров сосуда. В связи с этим необходимо отметить 2 фактора, способствующих благоприятным результатам в нашем случае. Во-первых, все пациенты при плановых операциях в обязательном порядке подвергаются количественной ангиографии, которая в используемой нами версии (CAAS 5) позволяет получать весьма качественные расчеты. Во-вторых, большинство операторов в нашем отделении имеют большой опыт работы с внутрисосудистым ультразвуком и соответственно "глаза, обученные ультразвуком" ("ultrasound-trained eyes") (12), делая соответствующую поправку в сторону увеличения при выборе инструмента на основе анализа ангиографических данных.

В подгруппе пациентов, оперированных под контролем внутрисосудистого ультразвукового сканирования, были больше длина поражения и объем просвета в сегменте, а после вмешательства достигнут больший объем просвета, меньшая величина стеноза по диаметру и по площади, чем в подгруппе ангиографического контроля. Кроме того, в подгруппе ВСУЗИ использовано больше стентов на поражение, отмечены большие величины диаметра первого стента, общей длины использованных стентов, максимального диаметра баллона для постдилатации. Эти данные совпадают с результатами большинства исследований по сравнению стратегии стентирования под контролем ангиографии или ВСУЗИ. В частности, в исследовании IVUS-XPL при использовании ВСУЗИ-контроля были достоверно больше частота постдилатации, размер финального баллона, максимальное давление инфляции, диаметр сосуда после стентирования.

Абсолютные величины измеряемых показателей, полученных при ВСУЗИ, были, по нашим данным, достоверно больше ангиографических результатов, в то время как относительные показатели – стенозы по площади и по диаметру – были очень близки.

Дизайн исследования предусматривал дополнительное воздействие в стенте в случае, если параметры оптимального стентирования не были достигнуты. Дополнительная пластика в стенте после контрольного ВСУЗИ была использована у 10,1% пациентов. Добавочное воздействие позволило достоверно улучшить все количественные показатели. Тем не менее оптимальный результат с достижением целевых параметров по данным ВСУЗИ был в итоге достигнут только у 71% пациентов. При этом у четверти больных подгруппы ВСУЗИ (25,6%) при оптимальных результатах по данным ВСУЗИ они были суботимальны при контрольной ОКТ, а у 28,9% результат был субоптимальным по данным как ВСУЗИ, так и ОКТ.

В подгруппе ангиографического контроля оптимальный результат при ОКТ был подтвержден в 47,6%, что даже несколько выше, чем в подгруппе ВСУЗИ (45,4%). Это связано с тем, что критерии оптимальности имплантации при ВСУЗИ-контроле направлены преимущественно на достижение адекватных параметров расправления стента, в то время как ОКТ в силу в 10 раз большего разрешения в первую очередь фиксирует внутрипросветные проблемы, связанные

с диссекциями, пролабированием тканей, малаппозицией и тромбами (и менее точно позволяет оценить количественные параметры). Не исключено, что дополнительное воздействие, направленное на оптимизацию данных ВСУЗИ, может провоцировать субоптимальные проявления с точки зрения ОКТ – диссекцию и пролапс тканей, однако клиническая значимость таких изменений нуждается в изучении.

Непосредственное сопоставление результатов всех трех использованных исследований – количественной ангиографии, внутрисосудистого ультразвукового сканирования и ОКТ – было возможно после окончания операции у пациентов подгруппы с ВСУЗИ-контролем. Статистически достоверные различия при этом отмечены при сравнении практически всех пар показателей при умеренной положительной корреляции. По всем показателям, кроме минимального диаметра просвета (величина которого была весьма близкой по данным всех трех методов), абсолютные величины измеряемых параметров росли в ряду ангиография – ОКТ – ВСУЗИ.

Заключение

Непосредственные и ближайшие (месячные) итоги одноцентрового рандомизированного контролируемого проспективного исследования "ОРЕНБУРГ" свидетельствуют о хороших клинических результатах с очень низкой частотой значимых сердечно-сосудистых событий – одна кардиальная смерть, не связанная с целевым бассейном, при отсутствии других осложнений. Исследование, включившее 1032 пациента, является вторым по объему рандомизированным трайлом, посвященным сравнению стратегий стентирования под контролем количественной ангиографии или внутрисосудистого ультразвукового сканирования. Несмотря на достаточно "агрессивную" стратегию стентирования с дополнительным воздействием после ВСУЗИ-контроля при необходимости, количество субоптимальных результатов, зафиксированных ОКТ, было сопоставимым в подгруппах ангиографии и ВСУЗИ. В тех случаях, когда было возможно прямое сопоставление ангиографии, ВСУЗИ и ОКТ, методы демонстрировали в большинстве случаев значимое различие измеряемых показателей во всех парах сравнения при близких относительных показателях.

Список литературы

1. Демин В.В. Клиническое руководство по внутрисосудистому ультразвуковому сканированию. Оренбург: Южный Урал, 2005, 400 с.
2. Witzenbichler B., Maehara A., Weisz G. et al. Relationship between intravascular ultrasound guidance and clinical outcomes after drug-eluting stents: the assessment of dual antiplatelet therapy with drug-eluting stents (ADAPT-DES) study. Circulation. 2014, 129 (4), 463–470.
3. De la Torre Hernandez J.M., Baz Alonso J.A., Gomez Hospital J.M. et al. Clinical impact of intravascular ultrasound guidance in drug-eluting stent implantation for unprotected left main coronary disease: pooled analysis at the patient-level of 4 registries. JACC: Cardiovasc Interv. 2014, 7 (3), 244–254.
4. Gao X.F., Kan J., Zhang J.J. et al. Comparison of one-year clinical out-come between intravascular ultrasound-guided versus angiography-guided implantation of drug-eluting stents for left main lesions: a single-center analysis of a 1,016-patient cohort. Patient Prefer Adherence. 2014, 8, 1299–1309.
5. Ahn S.G., Yoon J., Sung J.K. et al. Intravascular ultrasound-guided percutaneous coronary intervention improves the clinical outcome in patients undergoing multiple overlapping drug-eluting stent implantation. Korean Circ. J. 2013, 43, 231–238.
6. Klersy C., Ferlini M., Raisaro A. et al. Use of IVUS guided coronary stenting with drug eluting stent: a systematic review and meta-analysis of randomized controlled clinical trials and high quality observational studies. Int. J. Cardiol. 2013, 170 (1), 54–63.
7. Zhang Y., Farooq V., Garcia-Garcia H.M. et al. Comparison of intravas-cular ultrasound versus angiography-guided drug-eluting stent implantation: a meta-analysis of one randomized trial and ten observational studies involving 19,619 patients. EuroIntervention. 2012, 8 (7), 855–865.
8. Ahn J.M., Kang S.J., Yoon S.H. et al. Meta-analysis of outcomes after intravascular ultrasound-guided versus angiography-guided drug-eluting stent implantation in 26,503 patients enrolled in three randomized trials and 14 observational studies. Am. J. Cardiol. 2014, 113 (8), 1338–1347.
9. Jang J.S., Song Y.J., Kang W. et al. Intravascular ultrasound-guided implantation of drug-eluting stents to improve outcome: a meta-analysis. JACC: Cardiovasc. Interv. 2014, 7 (3), 233–243.
10. Hong S.-J., Kim B.-J., Shin D.-H. Effect of Intravascular Ultrasound–Guided vs Angiography-Guided Everolimus-Eluting Stent Implantation. The IVUS-XPL Randomized Clinical Trial. J.A.M.A. 2015, 314 (20), 2155–2163.
11. Демин В.В., Галин П.Ю., Демин Д.В. и др. Сравнение стратегий имплантации стентов с лекарственным покрытием под контролем внутрисосудистого ультразвукового исследования или ангиографии: рандомизированное исследование "ОРЕНБУРГ". Часть 1. Актуальность, дизайн исследования, непосредственные клинические результаты. Диагностическая и интервенционная радиология. 2015, 9 (3), 31-43.
12. Mudra H. Intravascular ultrasound during coronary stenting. Criteria for optimal deployment. Intracoronary diagnostic techniques. Eds F. Alfonso, J. Botas. McGraw-Hill/ Interamericana. Madrid, 2003, 197–205.