ISSN 1727-818X

Международный Журнал интервенционной кардиоангиологии

№22
2010

Читайте в номере:

Сравнительная оценка стентов с лекарственным покрытием эверолимусом и сиролимусом у больных ишемической болезнью сердца и коронарным атеросклерозом.

Г. Н.Бакашвили, А.Н. Самко, В. П. Лупанов, И. В. Левицкий

с. 18

Лечение ложных и фузиформных аневризм брахиоцефальных артерий с применением стент-графтов

А.В. Хрипун, М.В. Малеванный, А.В. Крамаренко, Я.В. Куликовских, М.Т. Акбашева, Е.П. Фоменко

с. 30

РОССИЙСКОЕ ОБЩЕСТВО ИНТЕРВЕНЦИОННОЙ КАРДИОАНГИОЛОГИИ

ISSN 1727-818X

МЕЖДУНАРОДНЫЙ ЖУРНАЛ ИНТЕРВЕНЦИОННОЙ КАРДИОАНГИОЛОГИИ

№ 22, 2010 г.

Научно–практическое издание Российского научного общества интервенционных кардиоангиологов
Год основания — 2002-й

Журнал включен в перечень изданий, рекомендуемых Высшей Аттестационной Комиссией (редакция – апрель 2008 г.)

Подписной индекс в каталоге Роспечать 82182

Адрес редакции:
101000, Москва,
Сверчков пер., д. 5
Тел.: (495) 624-9636
Факс: (495) 624-6733

Зав. редакцией
Е.Д. Богатыренко

Научные редакторы переводов:
И.Е. Чернышева, И.Е. Исаева, Д.Г. Громов

Переводы статей
Бюро медицинских переводов «Медтран»

Оригинал-макет:
И. Шишкарёв, В. Шелепухин

Компьютерный набор и верстка
И. Шишкарев

Корректор
Н. Шелудякова

Редакция выражает особую признательность доктору и художнику Георгию Гигинейшвили за предоставленную возможность размещения его работы на обложке журнала «Интервенционная ардиоангиология»

ISSN 1727-818X

9 771727 818001

Редакционная коллегия

Главный редактор Д.Г. Иоселиани

А.М. Бабунашвили (Москва)
В.В. Демин (Оренбург)
В.А. Иванов (Красногорск)
З.А. Кавтеладзе (Москва) – зам. главного редактора, Председатель Общества интервенционных кардиоангиологов
И.В. Першуков (Воронеж)
А.Н. Самко (Москва)
В.К. Сухов (Санкт-Петербург)
В.В. Честухин (Москва)
Б.Е. Шахов (Нижний Новгород)
Б.М. Шукуров (Волгоград)

Редакционный совет

С.А. Абугов (Моква)
А. Адам (Лондон)
И.С. Арабаджян (Москва)
А.В. Араблинский (Москва)
Т. Батыралиев (Газиантеп)
Ю.В. Белов (Москва)
С.А. Бирюков (Рязань)
А.С. Бронштейн (Москва)
В.С. Бузаев (Уфа)
А. Ваханян (Париж)
Ж.-Ш. Верне (Бордо)
П. Видимский (Прага)
Ю.Д. Волынский (Москва)
В.И. Ганюков (Новосибирск)
Д.Г. Громов (Москва)
Е.А. Дегтярева (Москва)
К. Ди Марио (Лондон)
Р. Донделинже (Льеж)
Д.П. Дундуа (Москва)
Х. Зиверт (Франкфурт)
И.П. Зырянов (Тюмень)
В.Н. Ильин (Москва)
М. Келтаи (Будапешт)
С. Кинг (Атланта)
Я. Ковач (Лестер)
Л.С. Коков (Москва)
А. Коломбо (Милан)
В.С. Кузьменко (Калининград)
В.В. Кучеров (Москва)
В.П. Мазаев (Москва)
Б. Майер (Берн)
А.Н. Мальцев (Ульяновск)
Ж. Марко (Тулуза)
Е.В. Морозова (Пенза)
Сунг-Юнг Парк (Сеул)
А.П. Перевалов (Ижевск)
В.Г. Плеханов (Иваново)
А.В. Покровский (Москва)
В.И. Прокубовский (Москва)
А.В. Протопопов (Красноярск)
В. Ружилло (Варшава)
Ш. Сайто (Камакура)
Д.Б. Сапрыгин (Москва)
С.П. Семитко (Москва)
П. Серрайс (Роттердам)
Р. Симон (Киль)
О.Е. Сухоруков (Москва)
Л.С. Уанн (Милуоки)
Ж. Фажаде (Тулуза)
А.Н. Федорченко (Краснодар)
Ф. Фонтан (Бордо)
А. Ф.Цыб (Москва)
А.Ф. Хамидулин (Казань)
А. Эрглис (Рига)

Вниманию авторов!

Требования к предоставляемым материалам

Международный Журнал Интервенционной Кардиоангиологии (МЖИК) публикует рекомендованные редакционным советом и рецензентами статьи по всем аспектам сердечно-сосудистых заболеваний. МЖИК также публикует тезисы докладов, представленных на научных съездах, сессиях и конференциях, проводимых под эгидой Российского Научного Общества Интервенционных Кардиоангиологов.

Статьи следует отправлять по адресу:
Россия, 101000, Москва,
Сверчков пер., д.5, МЖИК
Тел. (495) 624 96 36
Факс (495) 624 67 33
e-mail: davidgi@mail.ru

Рукописи, присланные для публикации, рассматриваются только при условии, что они не находятся на рассмотрении в другом издании, а представленные в них данные не опубликованы в Интернете или не публиковались ранее. При принятии статьи к публикации требуется письменная передача авторских прав МЖИК, подписанная всеми авторами. Хранителем авторских прав является МЖИК. Плата за опубликование рукописей в журнале не взимается.

Никакая часть материалов, напечатанных в МЖИК, не может быть воспроизведена без письменного согласия издателя.

Запрос о разрешении направлять по адресу:
Россия, 101000, Москва,
Сверчков пер., д.5, МЖИК
Факс (495) 624 67 33
e-mail: davidgi@mail.ru

Издательство требует, чтобы авторы сообщали о любой коммерческой деятельности, которая может стать причиной конфликта интересов в связи с поданной статьей. Если конфликта интересов не существует, просьба указать это в сопроводительном письме.

При подаче материалов в журнал авторы должны прислать **два** экземпляра статьи, **два** комплекта рисунков и таблиц, **два** экземпляра сопроводительного письма. Если работа включает дополнительные материалы, например, список литературы, находящейся «в печати», их также следует присылать в **двух** экземплярах.

Статья должна быть напечатана через двойной интервал, только на одной стороне листа белой бумаги формата 22×28 см, поля со всех сторон – 3 см (внизу титульной страницы – 8 см). Просьба печатать стандартным кеглем 10 или кеглем для лазерного принтера не менее 12.

Из-за ограничений площади журнала редакция предпочитает статьи объемом не более 5000 слов (в т.ч. ссылки и подписи). Иллюстрации и таблицы следует ограничить только необходимыми для освещения ключевых данных. Статьи, соответствующие этим требованиям, скорее будут приняты к публикации без сокращений.

Структура статьи

1. Титульный лист.
2. Структурированный тезис и ключевые слова.
3. Краткий тезис.
4. Список сокращений.
5. Текст.
6. Выражение благодарности (если таковое имеется).
7. Список литературы.
8. Подписи к рисункам.
9. Таблицы.

Нумерация страниц начинается с титульного листа.

Титульный лист

Включает: название статьи, имена авторов (полностью, с указанием ученой степени, а также членства в НОИК), краткое название (не более 45 знаков). Перечислите учреждения, где работают авторы, если работа была выполнена в нескольких учреждениях, укажите, где именно (используйте нижний колонтитул). Также сообщите сведения о грантах, стипендиях и других формах финансовой поддержки, о фондах и учреждениях, связанных с работой. Под заголовком «Адрес для переписки» дайте полное имя и адрес автора, которому следует направлять всю корреспонденцию, верстку и репринты. Также сообщите номера телефона, факса и, по возможности, электронный адрес.

Структурированный тезис

Структурированный тезис (максимум 250 слов) должен содержать основные данные в пяти разделах, расположенных под отдельными заголовками в следующем порядке: Цели; Обоснование; Методы; Результаты; Выводы. Используйте полные предложения. Все данные, приводимые в тезисе, должны содержаться в тексте или таблицах статьи.

Краткий тезис (для анотации)

В кратком тезисе (не более 100 слов) описывается клиническое значение работы. В тезис не следует включать сведения, которые не будут содержаться в тексте или таблицах статьи.

Текст

Для экономии места в статье можно использовать до 10 общепринятых сокращений. На отдельной странице после краткого тезиса указываются эти сокращения и их расшифровка. Редакция решит, какие из наименее известных сокращений можно оставить. В разделах «Методы», «Результаты» и, особенно, «Дискуссия», используйте заголовки и подзаголовки. Всем ссылкам, таблицам и рисункам должны быть присвоены номера в порядке их появления в тексте. Необходимо предоставить список ключевых слов.

Статистика

Все публикуемые материалы проверяются на предмет соответствия и точности статистических методик и статистической интерпретации результатов. В разделе «Методы» следует разъяснить применявшиеся статистические методики, в т.ч. специальные методы, использованные для обобщения данных, методы, использовавшиеся для проверки гипотез (если это имело место), а также уровень значимости, применявшийся при проверке гипотез. В случае использования более сложных статистических методов (помимо t-теста, метода хи-квадрат, простых линейных регрессий) следует уточнить, какая статистическая программа применялась.

Ссылки

Ссылки обозначаются в тексте арабскими цифрами в скобках на уровне строки.

Список литературы печатается на отдельных страницах через два интервала; ссылки нумеруются в том порядке, в котором они появляются в тексте.

Не указывайте персональные сообщения, рукописи, находящиеся в процессе подготовки или другие неопубликованные данные в списке литературы; они указываются в тексте в скобках. Названия журналов следует сокращать в соответствии с Index Medicus. При этом следует соблюдать следующий стиль и пунктуацию:

Периодические издания:

Перечислить всех авторов, если их не более шести, в противном случае перечислить трех первых и добавить et al., не ставить точек после инициалов авторов. Обязательно указать первую и последнюю страницы.

Главы из книг:

Указать первую и последнюю страницы, авторов, название главы, название книги, редактора, издательство и год.

Книги (отдельного автора или группы авторов):
Указать страницу, с которой взята цитата.

Подписи к рисункам
Подписи к рисункам печатаются на отдельных страницах через два интервала; номера рисунков должны соответствовать порядку их упоминания в тексте.

Все сокращения, используемые на рисунках, должны разъясняться либо после их первого упоминания в подписи или в алфавитном порядке в конце каждой подписи. Следует объяснить все использованные символы (стрелки, кружочки и т.д.)

Если используются уже публиковавшиеся рисунки, требуется письменное разрешение от первого издателя и автора. Указать в подписи источник, откуда взят рисунок.

Рисунки
Требуется два комплекта лазерных распечаток или чистых ксерокопий рисунков в двух отдельных конвертах. Для всех черно-белых или цветных фотографий требуется 2 комплекта глянцевых отпечатков. Примечание: иллюстрации, использованные в статье, авторам не возвращаются.

Рисунки, особенно графики, следует располагать таким образом, чтобы они занимали как можно меньше места. Надписи должны быть такого размера, чтобы их можно было прочесть после уменьшения при печати. Оптимальный размер *после уменьшения* – кегль 8. Все символы должны быть одинаковой величины. Все графики и линейные рисунки должны быть подготовлены профессионально или выполнены на компьютере и распечатаны на качественном лазерном принтере. Все линии, деления и прочие детали должны быть достаточно четкими для их воспроизведения. *В диаграммах и графиках следует использовать только черный и белый цвета, не серый.*

На оборотной стороне каждой иллюстрации, желательно на приклеенном ярлычке, указывают фамилию первого автора, номер иллюстрации и верх. Название и заголовки к иллюстрациям указываются в подписи, а не на самой иллюстрации.

Таблицы
Таблицы печатаются на отдельных страницах через два интервала. Номер таблицы и ее заглавие располагаются над таблицей, по центру, а объяснения – под таблицей. Используйте арабские цифры. Номера таблиц должны соответствовать порядку их упоминания в тексте.

Сокращения следует указывать в сноске под таблицей в алфавитном порядке. Таблицы должны быть ясными, представленные в них данные не должны дублироваться в тексте или на рисунках. Если используются уже публиковавшиеся таблицы, требуется письменное разрешение от первого издателя и автора. Указать в подписи источник, откуда взята таблица.

Сноски, таблицы и подписи к рисункам следует сохранять в отдельном файле, а не вместе с текстом статьи. Однако обязательно присылайте распечатанные экземпляры, т.к. они могут понадобиться при наборе статьи.

Соблюдайте правила пунктуации, интервал между словами, а также между словами и знаками препинания должен быть единичным.

Если в статье были использованы специальные шрифты (греческий, математические символы), приложите их список.

Подача иллюстраций на дискете.
Авторские иллюстрации по возможности следует подавать и в виде распечаток, и на дискете. Иллюстрации сдаются на отдельной дискете.

Специальные разделы
Специальные материалы будут рассматриваться редколлегией. Во избежание конфликта интересов авторы должны следовать следующим рекомендациям:

Обзорные статьи. Редакция рассматривает заказные и не заказные обзорные статьи. Рукописи должны соответствовать рекомендованному объему. Авторы должны

разъяснить в сопроводительном письме, чем их работа отличается от уже существующих обзоров по данной проблеме.

Редакционные статьи и обзоры. Иногда будет рассмотрена возможность публикации краткого мнения редакции.

Редакционные комментарии. Все члены редколлегии могут публиковать в журнале свои замечания и комментарии.

Письма в редакцию. Публикуется ограниченное число писем в редакцию. Они не должны быть длиннее 500 слов, и в них должна идти речь о конкретной публикации в МЖИК . Письма должны быть отпечатаны через 2 интервала, в качестве ссылки должно быть приведено название статьи. На титульном листе должно быть обозначено имя и место работы автора, а также полный адрес для переписки. Письмо следует направлять по электронной почте (davidgi@mail.ru) или **по почте в двух экземплярах**. Как правило, редакция просит автора статьи ответить на письмо.

Правление Российского научного общества интервенционной кардиоангиологии

Председатель

Кавтеладзе З.А. (Москва)

Заместители председателя

Араблинский А.В. (Москва)

Демин В.В. (Оренбург)

Иоселиани Д.Г. (Москва)

Члены правления

Абугов С.А., Москва

Бабунашвили А.М., Москва

Бирюков А.А., Рязань

Бобков Ю.А., Москва

Бузаев В.С., Уфа

Волынский Ю.Д. Москва

Ганюков В.И. Новосибирск

Громов А.Н., Москва

Громов Д.Г., Москва

Долгушин Б.И., Москва

Дундуа Д.П., Москва

Захаров С.В., Москва

Зырянов И.П., Тюмень

Иванов В.А., Красногорск

Капранов С.А., Москва

Каракулов О.А., Пермь

Козлов С.В., Екатеринбург

Коков Л.С., Москва

Колединский А.Г., Москва

Крылов А.Л., Томск

Кузьменко В.С., Калининград

Кучеров В.В., Москва

Лопотовский П.Ю., Москва

Мазаев В.П., Москва

Мальцев А.Н., Москва

Мельник А.В., Иркутск

Мизин А.Г., Ханты-Мансийск

Миронков Б.Л., Москва

Морозова Е.В., Пенза

Осиев А.Г., Новосибирск

Перевалов А.П., Ижевск

Першуков И.В., Воронеж

Плеханов В.Г., Иваново

Поляев Ю.А., Москва

Прокубовский В.И., Москва

Протопопов А.В., Красноярск

Самко А.Н., Москва

Семитко С.П., Москва

Сухов В.К., Санкт-Петербург

Сухоруков О.Е., Москва

Терёхин С.А., Красногорск

Федорченко А.Н., Краснодар

Хамидуллин А.Ф., Казань

Чеботарь Е.В., Нижний Новгород

Чернышов С.Д., Екатеринбург

Честухин В.В., Москва

Шарабрин Е.Г., Нижний Новгород

Шахов Б.Е., Нижний Новгород

Шебряков В.В., Купавна

Шиповский В.Н., Москва

Шукуров Б.М., Волгоград

Ярков С.А., Москва

101000, Москва, Сверчков пер., 5

Научно-практический центр интервенционной кардиоангиологии

(для секретаря Общества)

Тел.: +7 (495) 624-96-36, 624-47-18.

Председатель Общества: +7 (495) 305-34-04.

Факс: +7 (495) 624-67-33.

E-mail: info@noik.ru

Web-сайт: www.noik.ru

ПОЧЕТНЫЕ ЧЛЕНЫ
Российского научного общества интервенционной кардиоангиологии

ВАХАНЯН Алек	Париж (Франция)
ВОЛЫНСКИЙ Юрий	Москва (РФ)
ДОРРОС Джеральд	Феникс (Аризона, США)
ИОСЕЛИАНИ Давид	Москва (РФ)
КАТЦЕН Барри Т.	Майами (Флорида, США)
КИНГ Спенсер Б.,III	Атланта (Джорджия, США)
КОЛОМБО Антонио	Милан (Италия)
КОНТИ Ч. Ричард	Гейнсвил (Флорида, США)
ЛЮДВИГ Йозеф	Эрланген (Германия)
МАЙЕР Бернхард	Берн (Швейцария)
ПРОКУБОВСКИЙ Владимир	Москва (РФ)
РИЕНМЮЛЛЕР Райнер	Грац (Австрия)
СЕРРАЙС Патрик В.	Роттердам (Нидерланды)
СИГВАРТ Ульрих	Женева (Швейцария)
СИМОН Рюдигер	Киль (Германия)
СУХОВ Валентин	Санкт-Петербург (РФ)
ФАЖАДЕ Жан	Тулуза (Франция)
ХОЛМС Дэвид Р.- мл.	Рочестер (Миннесота, США)
ШАХНОВИЧ Александр	Нью-Йорк (Нью-Йорк, США)

Содержание

ИНТЕРВЕНЦИОННАЯ КАРДИОЛОГИЯ

Результаты эндоваскулярных вмешательств у пациентов с острым инфарктом миокарда в сочетании с сахарным диабетом 2 типа
Л.С. Барбараш , А.А. Азаров, О.Л. Барбараш, Е.В. Тавлуева, С.А. Евтушенко, В.И. Ганюков 11

Сравнительная оценка стентов с лекарственным покрытием эверолимусом и сиролимусом у больных ишемической болезнью сердца и коронарным атеросклерозом
Г. Н.Бакашвили, А.Н. Самко, В. П. Лупанов, И. В. Левицкий 18

Клинико-ангиографическая оценка ближайших и отдаленных результатов транслюминальной баллонной ангиопластики с использованием стентов «EucaTAX» у больных с коронарным атеросклерозом
Р.О.Широков, Ю.А. Шувалова, И.В. Левицкий, А.Н. Самко, А.И. Каминный 24

ИНТЕРВЕНЦИОННАЯ НЕЙРОАНГИОЛОГИЯ

Лечение ложных и фузиформных аневризм брахиоцефальных артерий с применением стент-графтов
А.В. Хрипун, М.В. Малеванный, А.В. Крамаренко, Я.В. Куликовских, М.Т. Акбашева, Е.П. Фоменко 30

РАЗНОЕ

Роль наследственных факторов в генезе стрессиндуцированной трансформации «спортивного сердца»
Е.В. Линде, И.И. Ахметов 37

Эндоваскулярная коррекция псевдоаневризмы правой маточной артерии. Клинический случай.
А.И. Квашин, А.В. Мельник, М.А. Шарифулин..... 43

ОБЗОР

Уязвимая атеросклеротическая бляшка: Новые перспективы внутрикоронарной визуализации
И.И. Чукаева, Ф.Д. Ахматова, А.Г. Колединский, А.Ж. Абильдинова, А.Н. Рогатова 46

Результаты эндоваскулярных вмешательств у пациентов с острым инфарктом миокарда в сочетании с сахарным диабетом 2 типа

Л.С. Барбараш , А.А. Азаров[1], О.Л. Барбараш, Е.В. Тавлуева, С.А. Евтушенко, В.И. Ганюков
УРАМН Научно – исследовательский институт комплексных проблем сердечно – сосудистых заболеваний СО РАМН, г. Кемерово, Россия

Изучены госпитальные и отдаленные (через 12 мес.) результаты первичного ЧКВ по поводу ОИМ у 140 больных (76 больных с ОИМ без СД 2типа, 64 пациента с ОИМ и СД 2 типа). На госпитальном этапе у пациентов с СД 2 типа чаще (в 2,3 раза) регистрировались суммарные кардиальные осложнения (2,6% и 6,2% соответственно, p=0,011), причиной которых во всех случаях были тромбозы стентов, в связи с чем, пациенты с СД 2 типа в 2,3 раза чаще подвергались повторным ЧКВ (p=0,011). В отдаленном периоде у больных с СД 2 типа по-прежнему чаще (в 2,9 раза) регистрировались суммарные кардиальные осложнения (10,5% и 31,2% соответственно, p=0,011). В подгруппе с неполной реваскуляризацией у пациентов с СД 2 типа был зафиксирован максимальный показатель кардиальных осложнений – 43,7%, отсутствовали пациенты, «свободные» от стенокардии, преобладал тренд учащения стенокардии тяжелых (III-IV) ФК функциональных классов. Только в этой подгруппе были зафиксированы летальные исходы и стенокардия IV ФК, обусловливающие основные отличия группы больных ИМ в сочетании с СД 2 типа. Также в данной подгруппе пациентов были самые низкие показатели перфузии миокарда после восстановления кровотока по СЗА и стеноза МА (II – grade MB у 56%пациентов).

Ключевые слова: *чрескожное коронарное вмешательство, острый инфаркт миокарда, сахарный диабет 2 типа.*

Цель: выявление факторов, определяющих неблагоприятные результаты первичного чрескожного коронарного вмешательства (ЧКВ) у пациентов с острым инфарктом миокарда (ОИМ) и наличием СД 2 типа.

Материалы и методы: В исследование включены 140 пациентов с ОИМ, которые были разделены на 2 группы: 1 группа - 76 пациентов без СД, 2 группа - 64 пациента с СД 2 типа. После верификации диагноза пациентам выполнялась коронарография с последующим ЧКВ.

Эффективность первичного ЧКВ в госпитальном (до 30 суток)/отдаленном (через 12 мес.) периоде оценивалась по таким показателям, как суммарные кардиальные осложнения (ранняя постинфарктная/нестабильная стенокардия + рецидив/повторный ОИМ + летальный исход), инсульты, тромбозы стента, повторное ЧКВ, необходимость в проведении прямой реваскуляризации миокарда. Также была проведена оценка отдаленных клинических исходов (отсутствие/наличие приступов стабильной стенокардии, функциональный класс стенокардии), а также проанализирована взаимосвязь между отдаленными исходами первичной ЧКВ, полнотой реваскуляризации и состоянием микрососудистого русла, для чего каждая исследуемая группа была разделена на 2 подгруппы – с полной и неполной реваскуляризацией при ОИМ.

Результаты: По данным сравнительного анализа пациенты в обеих группах имели одинаково тяжелое (39,58±19,86% и 43,67±25,11%, p=0,744) по методике Ю.С. Петросяна и Д.Г. Иоселиани (17,59±8,98 и 20,95±10,31, p=0,222) по шкале Syntax поражение коронарного русла. Трехсосудистое поражение в 2 раза чаще регистрировалось у пациентов с наличием СД 2 типа (21,1% и 43,7%). По данным Myocardial bluch (MB), более низкая перфузия миокарда после вмешательства и/или исходно более выраженное поражение дистального микрососудистого русла - II – grade MB в 2 раза чаще выявлялись у больных с диабетом (21% в 1-ой и 40,6% во 2-ой группах p=0,043), несмотря на то, что восстановление просвета симптомзависимой артерии и гемодинамически значимого стеноза магистральной артерии[2] достигалось в 100% случаев в обеих группах. Полная реваскуляризация миокарда проведена у 47,4% пациентов в 1-ой и у 50% во 2-ой группах (p=0,112).

На госпитальном этапе у пациентов с СД 2 типа чаще (в 2,3 раза) регистрировались суммарные кардиальные осложнения (2,6% и 6,2%, p=0,011), причиной которых во всех случаях были

[1]Адрес для переписки:
Азаров Александр Александрович,
НИИ комплексных проблем сердечно-сосудистых заболеваний
Россия, 650002, г. Кемерово, Сосновый бульвар 6,
тел.: (3842)64-33-08, факс.: (3842)34-19-02, сот.: +79132851891,
e-mail: azaraa@mail.ru
Статья получена 12 мая 2010 г. Принята в печать 8 июня 2010 г.

[2]Под термином «магистральная артерия» понимается не симптомзависимая артерия со значимым стенозом, которая была стентирована

тромбозы стентов, в связи с чем пациенты с СД 2 типа в 2,3 раза чаще подвергались повторным ЧКВ (p=0,011). При анализе отдельных неблагоприятных исходов, достоверного различия в частоте встречаемости ранней постинфарктной стенокардии между группами не было (p>0,05). Рецидив ОИМ регистрировался у 3,1% больных только в группе больных с СД 2 типа (p<0,05), что и определило достоверное отличие между группами по суммарным кардиальным событиям.

В отдаленном периоде у больных с СД 2 типа по-прежнему чаще (в 2,9 раза) регистрировались суммарные кардиальные осложнения (10,5% в 1-ой и 31,2% во2-ой группах (p=0,011). Однако, частота встречаемости нестабильной стенокардии в отдаленном периоде в группе больных с СД 2 типа была выше (в 3,6 раза) чем в группе больных без диабета (5,2% и 18,2% p<0,05), в то время как достоверного различия в частоте встречаемости нефатального ОИМ (5,2% и 6,2%), тромбозов стентов (10,5% и 12,5%), влекущих за собой повторное ЧКВ между группами не было (p>0,05). Летальный исход был зафиксирован у 6,2% пациентов только в группе с наличием СД 2 типа и был обусловлен ОИМ, осложненным кардиогенным шоком (p=0,041). Потребность в прямой реваскуляризации миокарда в отдаленном периоде достоверно не различалась между группами (10,5% и 12,5% соответственно, p>0,05). Отсутствие клиники стабильной стенокардии через год после перенесенного ОИМ отмечалось в 4 раза чаще у пациентов без СД 2 типа (у 47,4% в 1-ой и у 12,6% пациентов во 2-ой группах p=0,001). Стенокардия I ФК наблюдалась – у 15,7% и у 21,8%, II ФК – у 28,9% и у 40,6% соответственно. Также в указанной группе выявлен тренд учащения стенокардии тяжелых функциональных классов (p<0,05), III ФК – у 7,8% и у 18,7%. Причем стенокардия ФК IV регистрировалась только в группе больных с СД 2 типа - у 6,2% пациентов. Достоверных различий в приеме дезагрегантов, статинов, β-блокаторов между группами не было (p>0,05). Однако в обеих группах выявлена одинаково низкая комплаентность в отношении приема статинов (60,5% и 56,2%)и клопидогреля (57,9% и 59,4% соответственно).

При разделении группы больных с СД 2 типа на подгруппы с полной и неполной реваскуляризацией выявлено, что в подгруппе с неполной реваскуляризацией был зафиксирован максимальный показатель кардиальных осложнений – 43,7%, отсутствовали пациенты, «свободные» от стенокардии, преобладал тренд учащения стенокардии тяжелых (III-IV) ФК функциональных классов. Только в этой подгруппе были зафиксированы летальные исходы и стенокардия IV ФК, обусловливающие основные отличия группы больных ИМ в сочетании с СД 2 типа. Также в данной подгруппе пациентов были самые низкие показатели перфузии миокарда после восстановления кровотока по СЗА и стеноза МА (II – grade MB у 56%пациентов).

Выводы: Наличие СД 2 типа у пациентов с ОИМ ассоциируется с тяжелым многососудистым поражением коронарных артерий, исходно более выраженным поражением дистального микрососудистого русла и/или низкой перфузией миокарда после вмешательства и, в целом, неблагоприятным прогнозом. Неполная первичная реваскуляризация КА в остром периоде ИМ у больных с СД 2 типа является основной причиной высокого процента неблагоприятных коронарных и клинических исходов, регистрируемых в группе больных с СД 2 типа, в отдаленном периоде после перенесенного ОИМ.

Список сокращений

ВЭМ – велоэргометрия
ИБС – ишемическая болезнь сердца
КА – коронарные артерии
МА – магистральная артерия
MB grade – myocardial bluch grade
ОИМ – острый инфаркт миокарда
СД 2 типа – сахарный диабет 2 типа
СЗА – симптомзависимая артерия
ФК – функциональный класс
ЧКВ – чрескожное коронарное вмешательство

ИБС является одним из самых распространенных и тяжелых заболеваний сердечно-сосудистой системы. По данным Бокерия Л.А. с соавторами (1), в 2004 году заболеваемость ИБС в Российской Федерации (в расчете на 100 000 взрослого населения) составила 483 с ростом на 3,2% по отношению к предыдущему году. При этом 55% общей смертности приходится на сердечно – сосудистую патологию (2).

СД 2 типа представляет собой серьезную медико-социальную проблему, что обусловлено его высокой распространенностью, хроническим течением, тенденцией к росту числа больных, высоким риском развития сердечно-сосудистых осложнений, приводящих к ранней инвалидизации и преждевременной смертности. По данным ВОЗ, в 1989 году во всем мире насчитывалось 98,9 млн. больных, страдающих СД 2 типа. В настоящее время 146, 8 млн. (2,1% жителей планеты) страдает данным заболеванием. По прогнозам Международного института сахарного диабета, в 2010 году их число может превысить 215, а в 2025 году - 300 млн. человек (3). По данным Дедова И.И., в России 8 млн. человек, или 5% всего населения страдают СД, из них 90% - СД 2 типа. В течение длительного времени существовало ошибочное мнение, что СД 2 типа - более «мягкая» форма СД. В настоящее время не вызывает сомнения, что речь идет о тяжелом прогрессирующем заболевании, связанном с развитием микро- и макрососудистых осложнений, которые и являются основными причинами смерти больных. Поэтому СД 2 типа в последнее

время считают не только эндокринологическим, но и кардиологическим заболеванием.

Особая роль в структуре смертности больных СД 2 типа принадлежит ОИМ, который является причиной смерти почти в 50% случаев (4). Характерными особенностями ОИМ у пациентов с СД 2 типа является высокий риск развития осложнений и неблагоприятный прогноз за счет множественного диффузного поражения КА и нарушений микроциркуляции, что затрудняет выбор тактики лечебных мероприятий у данной группы больных (5).

Так, согласно Европейским рекомендациям, пациентов высокого риска, каковыми являются больные ОИМ в сочетании с СД 2 типа, следует подвергать более агрессивной терапии – рентгенхирургическим методам реканализации коронарных сосудов в первые 12 часов ОИМ, прежде всего. стентированию (ACC/AHA/SCAI 2005 GUIDELINE). Однако данные исследований ARTS, DIABETES, EPILOG и других, свидетельствуют о неудовлетворительных отдаленных результатах плановых ЧКВ по сравнению с коронарным шунтированием в группе больных с СД 2 типа (бóльшая частота развития кардиальных событий, летальных исходов, рестенозов, тромбозов стентов, повторных реваскуляризаций), что ставит под сомнение эффективность использования инвазивной стратегии ведения такого рода пациентов (6,7).

Вопросы экстренных ЧКВ при остром инфаркте миокарда у больных СД 2 типа изучены недостаточно. До сих пор отсутствуют данные о зависимости клинического состояния и исходов ЧКВ от полноты реваскуляризации миокарда и состояния микрососудистого русла у пациентов данной категории. Не установлены факторы, определяющие благоприятные отдаленные результаты экстренных ЧКВ у больных диабетом, что и побудило нас к изучению данного вопроса.

Целью исследования явилось выявление факторов, определяющих неблагоприятные госпитальные и отдаленные результаты первичного ЧКВ у пациентов с ОИМ и наличием СД 2 типа.

МАТЕРИАЛ И МЕТОДЫ

В исследование включены 140 пациентов с ОИМ, которые были разделены на 2 группы: 1 группа - 76 пациентов без СД, 2 группа - 64 пациента с СД 2 типа. Критериями включения являлось выявление ОИМ на основании клинических данных, регистрации ЭКГ, выявления маркеров некроза миокарда [тропонина I (TnI) и кардиоспецифической фракции креатинфосфокиназы (МВ-КФК)]. После верификации диагноза пациентам выполнялась коронарография с последующим ЧКВ. Чаще имплантировались стенты без лекарственного покрытия, чем с лекарством - в 89,5%, и 78,1% случаев, соответственно. У остальных пациентов имплантировались стенты, покрытые сиролимусом. При каждом случае экстренного стентирования достигалось полное восстановление просвета артерии с остаточным стенозом не более 10% и антеградным кровотоком 3 градации по TIMI. Суммарное поражение коронарного русла оценивалось по балльной шкале SYNTAX (учитывающей бифуркационные поражения, острые и хронические окклюзии, наличие или отсутствие коллатералей, извитость артерий). Низким оценкам поражения коронарных артерий (КА) по шкале SYNTAX соответствовали 22 и менее балла; промежуточным 23-32 балла; высоким – 33 и более (8). Кроме того, оценка поражения КА проводилась по методике, предложенной Ю.С. Петросяном и Д.Г. Иоселиани (1976) (9). Состояние перфузии миокарда после вмешательства оценивалось методом MB grade по «окрашиванию» миокарда в конечной стадии контрастирования коронарной артерии (градации от 0 до 3) (10). Как известно, данный показатель позволяет не только оценить перфузию миокарда непосредственно после вмешательства, но и является «суррогатным» признаком, позволяющим оценить степень исходного поражения дистального микрососудистого русла.

Через 1 год после проведенного ЧКВ все выжившие пациенты были обследованы повторно. Проводились физикальное и клинико-лабораторное обследование, регистрация ЭКГ, ЭХО-КГ, ВЭМ. Эффективность экстренного чрескожного коронарного вмешательства в госпитальном (до 30 суток) периоде оценивалась по таким показателям, как суммарные кардиальные осложнения (ранняя постинфарктная стенокардия + рецидив ОИМ + летальный исход), инсульты, тромбозы стента, повторное ЧКВ, необходимость в проведении прямой реваскуляризации миокарда. Эффективность экстренного чрескожного коронарного вмешательства в отдаленном (через 12 мес.) периоде оценивалась по таким показателям, как суммарные кардиальные осложнения (нестабильная стенокардия + нефатальный ОИМ + летальный исход), инсульты, тромбозы стента, повторное ЧКВ, необходимость в проведении прямой реваскуляризации миокарда. Кроме того, в исследуемых группах была проведена оценка отдаленных клинических результатов (отсутствие/наличие приступов стабильной стенокардии, функциональный класс стенокардии), а также проанализирована взаимосвязь между клиническими проявлениями, исходами первичной ЧКВ в отдаленном периоде, полнотой реваскуляризации и состоянием микрососудистого русла, для чего каждая исследуемая группа была разделена на 2 подгруппы – с полной и неполной реваскуляризацией при ОИМ. Статистический анализ проводился с использованием программы Statistica 6.0. Результаты представлены как среднее арифметическое ± стандартное отклонение: M±s. Оценка значимости различий результатов проводилась на основании t-критерия Стьюдента и парного t-теста (для параметрических показателей), для сравнения

групп по качественному признаку использовался тест χ^2. Статистический уровень значимости принят как p<0,05.

РЕЗУЛЬТАТЫ ИССЛЕДОВАНИЯ

По данным сравнительного анализа, средний возраст больных в исследуемых группах достоверно не различался (p=0,47), однако пациенты с СД 2 типа оказались несколько старше. Большинство пациентов в первой и во второй группах были мужского пола (p=0,47). Среди факторов риска в обеих группах наиболее часто встречались гипертоническая болезнь, курение, гиперхолестеринемия. Достоверных различий по локализации ОИМ и глубине некроза миокарда в двух сравниваемых группах не было (p>0,05).

Исходные клинико-анамнестические данные больных представлены в таблице 1.

У большинства пациентов в исследуемых группах СЗА явилась передняя нисходящая артерия. Не выявлено достоверных различий по диаметру и длине пораженного сегмента КА, полноте реваскуляризации (p>0,05). Пациенты в обеих группах имели одинаково тяжелое (по шкале Syntax и методике Ю.С. Петросяна и Д.Г. Иоселиани) поражение коронарного русла. Вместе с тем пациенты с ОИМ в сочетании с СД 2 типа имели тенденцию к более высокой степени суммарного поражения коронарных артерий, по сравнению с пациентами без СД, однако эти различия не достигали статистической значимости (p>0,05). Общее количество пораженных артерий у пациентов без СД и с его наличием достоверно не различалось (p=0,1), однако трехсосудистое поражение в 2 раза чаще регистрировалось у пациентов с наличием СД, в то время как одно- и двухсосудистое преобладало у больных без диабета. По данным оценки микроциркуляторного русла методом MB grade, более низкая перфузия миокарда после вмешательства и/или исходно более выраженное поражение дистального микрососудистого русла (II – grade MB) достоверно чаще выявлялись у больных с диабетом (p=0,043), несмотря на то, что восстановление просвета СЗА и стеноза МА достигалось в 100% случаев в обеих группах (таблица 2).

Результаты первичного ЧКВ на госпитальном этапе в целом оказались достоверно хуже у больных с СД 2 типа. В данной группе пациентов в 2,3 раза чаще регистрировались суммарные кардиальные осложнения (p=0,011), причиной которых во всех случаях были тромбозы стентов, в связи с чем пациенты с СД 2 типа в 2,3 раза чаще подвергались повторным ЧКВ (p=0,011). При анализе отдельных неблагоприятных исходов достоверного различия в частоте встречаемости ранней постинфарктной стенокардии между группами не было (p>0,05). Однако рецидив ОИМ регистрировался только в группе больных с СД 2 типа (p<0,05), что и определило достоверное различие между группами по суммарным кардиальным событиям (таблица 3).

Таблица 1. Факторы риска сердечно-сосудистых заболеваний.

Показатели	ОИМ без СД, n=76	ОИМ и СД, n=64	P
Возраст, лет	55,9±9,7	60,6±11,3	p=0,089
Пол: Мужчины,(%)	81,1	87,5	p=0,47
Артериальная гипертензия,%	94,7	93,7	p=0,31
Курение,%	68,4	56,2	p=0,15
Гиперхолестеринемия,%	50,2	77,3	p=0,05
Первичный инфаркт миокарда,%	45,7	34,3	p=0,337
Локализация инфаркта миокарда, % Передний Задний	 52,6 37,5	 62,5 47,4	p=0,406
Инфаркт миокарда, %: Q-образующий не Q-образующий	 57,9 42,1	 59,4 40,6	p=0,9

Таблица 2. Ангиографическая характеристика больных.

Показатели	ОИМ без СД, n=76	ОИМ и СД, n=64	P
Симптомзависимая артерия, % ПНА ОА ПКА	 57,8 5,2 36,8	 62,5 9,4 28,1	P=0,646
Диаметр пораженной артерии, мм	3,12±0,44	3,02±0,44	P=0,340
Длина пораженного сегмента, мм	15,92±8,51	14,19±5,24	P=0,718
Количество пораженных артерий, % 1 2 3	 44,7 34,2 21,1	 37,5 18,7 43,7	P=0,1
Полная реваскуляризация миокарда, %	47,4	50	P=0,112
Суммарное поражение по методике Ю.С. Петросяна и Д.Г. Иоселиани[1], (%)	39,58±19,86	43,67±25,11	P=0,744
Суммарное поражение по шкале SYNTAX[2], (баллы)	17,58±8,98	20,95±10,31	P=0,222
Оценка методом Myocardial Blush[3] Grade II,% Grade III, %	 21 79	 40,6 58,4	 P=0,043 P=0,075

(1) суммарное поражение, подсчитанное по методике Ю.С. Петросяна и Д.Г. Иоселиани (1976)
(2) суммарное поражение, подсчитанное по шкале SYNTAX (2005), более 17 баллов – тяжелое поражение коронарных артерий
(3) интенсивность «окрашивания» миокарда (перфузия микроциркуляторного русла)
ПНА – передняя нисходящая артерия, ОА – огибающая артерия, ПКА – правая коронарная артерия

Таблица 3. Госпитальные результаты первичного ЧКВ (30 суток).

Показатели	ОИМ без СД, n=76	ОИМ и СД, n=64	P
Суммарные кардиальные осложнения, абс.(%)	2(2,6%)	4(6,2%)	p=0,011
Ранняя постинфарктная стенокардия, абс.(%)	2(2,6%)	2(3,1%)	p>0,05
Рецидив ИМ, абс.(%)	-	2(3,1%)	p<0,05
Смерть, абс.(%)	-	-	-
Инсульт, абс.(%)	-	-	-
Повторное ЧКВ (тромбоз стента), абс.(%)	2(2,6%)	4(6,2%)	p=0,011
Прямая реваскуляризация, абс.(%)	-	-	-

Результаты первичного ЧКВ в отдаленном периоде также оказались достоверно хуже у больных с СД 2 типа. В данной группе пациентов по-прежнему чаще (в 2,9) раза регистрировались суммарные кардиальные осложнения (p=0,011). Однако, и при анализе отдельных неблагоприятных исходов

частота встречаемости нестабильной стенокардии в отдаленном периоде в группе больных с СД 2 типа была в 3,6 раза выше, чем в группе больных без диабета (p<0,05), в то время как достоверного различия в частоте встречаемости нефатального ОИМ, тромбозов стентов, влекущих за собой повторное ЧКВ, между группами не было (p>0,05). Летальный исход был зафиксирован только у пациентов в группе с наличием СД 2 типа и был обусловлен ОИМ, осложненным кардиогенным шоком. Потребность в прямой реваскуляризации миокарда в отдаленном периоде достоверно не различалась между группами (p>0,05) (таблица 4).

Таблица 4. Отдаленные результаты ЧКВ через 1 год (включая данные за первые 30 суток).

Показатели	ОИМ без СД, n=76	ОИМ и СД, n=64	P
Суммарные кардиальные осложнения, абс.(%)	8 (10,5%)	20 (31,2%)	p=0,011
Нестабильная стенокардия, абс. (%)	4 (5,2%)	12 (18,7%)	p<0,05
Нефатальный ОИМ, абс.(%)	4 (5,2%)	4 (6,2%)	p>0,05
Смерть, абс.(%)	-	4 (6,2%)	p=0,041
Инсульт, абс.(%)	-	-	-
Повторное ЧКВ (тромбоз стента), абс.(%)	8 (10,5%)	8 (12,5%)	p>0,05
Прямая реваскуляризация, абс.(%)	8 (10,5%)	8 (12,5%)	p>0,05

Клиника стабильной стенокардии через год после перенесенного ОИМ в 1,5 раза чаще отмечалась у пациентов с СД (p=0,001). Отсутствие клиники стабильной стенокардии через год после перенесенного ОИМ отмечалось в 4 раза чаще у пациентов без СД 2 типа (у 47,4% в 1-ой и у 12,6% пациентов во 2-ой группах p=0,001). Стенокардия I ФК наблюдалась – у 15,7% и у 21,8%, II ФК – у 28,9% и у 40,6% соответственно. Также в указанной группе выявлен тренд учащения стенокардии тяжелых функциональных классов (ФК III- IV)(p<0,05), причем стенокардия ФК IV регистрировалась только в группе больных с СД 2 типа (рисунок 1).



Рис. 1. Клинические результаты через 1 год.

Количество отдельных благоприятных исходов – таких, как отсутствие приступов стенокардии, отрицательный тест на ВЭМ (28,9%, против 9,3%) через год после перенесенного ОИМ в группе больных без СД 2 типа (p=0,001) было более, чем в три раза больше.

Достоверных различий в приеме антитромбоцитарных препаратов, статинов, β-блокаторов между группами не было (p>0,05). Однако в обеих группах выявлена одинаково низкая комплаентность в отношении приема статинов и клопидогреля. В отношении приема β-блокаторов комплаентность была несколько ниже в группе больных с СД 2 типа, однако эти различия не достигали статистической значимости (таблица 5).

Таблица 5. Проводимая в течение 1 год терапия (12,5±2,2 мес.).

Показатели	ОИМ без СД, n=76	ОИМ и СД, n=64	P
Клопидогрель 75 мг, абс.(%)	44 (57,9%)	38 (59,4%)	p=0,264
Статины, абс.(%)	46 (60,5%)	36 (56,2%)	p=0,756
β-блокаторы, абс.(%)	70 (92,1%)	46 (71,8%)	p=0,190
Аспирин, абс.(%)	76 (100%)	64 (100%)	p=0,9

При разделении исследуемых групп на 2 подгруппы – в зависимости от полноты реваскуляризации - были выявлены следующие закономерности (табл. 6,7). Наиболее благополучной по всем показателям оказалась подгруппа пациентов с ОИМ без СД 2 типа, которым была проведена полная реваскуляризация миокарда во время первичного ЧКВ. В данной подгруппе пациентов через 1 год после перенесенного ОИМ был самый низкий показатель кардиальных осложнений – 5,5% и тромбозов стентов – 5,5%, отсутствовали случаи нестабильной стенокардии и летальные исходы. Приступы стабильной стенокардии отсутствовали у 61,1% пациентов, не наблюдались случаи стенокардии тяжелых функциональных классов (ФК III- IV). Особо примечательным оказался тот факт, что были лучше показатели перфузии миокарда после восстановления СЗА и стеноза МА (III grade MB - у 83%, II grade MB - у 17% пациентов).

Таблица 6. Отдаленные результаты ЧКВ через 1 год (12,5±2,2 мес.) в зависимости от полноты реваскуляризации миокарда у больных с ОИМ.

Показатели	ОИМ без СД, n=76		P	ОИМ и СД, n=64		P
Реваскуляризация	полная n=36	неполная n=40		полная n=32	неполная n=32	
	47,3%	52,7%		50%	50%	
Кардиальные осложнения, абс.(%)	2 (5,5%)	6 (15%)	p<0,05	6 (18,7%)	14 (43,7%)	p<0,05
Смерть, абс.(%)	-	-		-	4 (12,5%)	p<0,05
Нестабильная стенокардия, абс.(%)	-	4 (10%)	p<0,05	4 (12,5%)	8 (25%)	p<0,05
Нефатальный ИМ, абс.(%)	2 (5,5%)	2 (5%)	p>0,05	2 (6,25%)	2 (6,25%)	p>0,05
Повторная ЧКВ (тромбоз стента), абс.(%)	2 (5,5%)	6 (15%)	p<0,05	4 (12,5%)	4 (12,5%)	p>0,05
Повторная ЧКВ (тромбоз стента), абс.(%)	2 (5,5%)	6 (15%)	p<0,05	4 (12,5%)	4 (12,5%)	p>0,05

Таблица 7. Клинические результаты через 1 год (12,5±2,2 мес.) в зависимости от полноты реваскуляризации миокарда (рис. 2).

Показатели	ОИМ без СД, n=76		P	ОИМ и СД, n=64		P
Реваскуляризация	полная n=36	неполная n=40		полная n=32	неполная n=32	
	47,3%	52,7%		50%	50%	
Отсутствие/наличие приступов стенокардии, абс.(%)	22 (61,1%)/ 14 (38,9%)	14 (35%)/ 26 (65%)	p<0,05	8 (25%)/ 24 (75%)	0/100%	p<0,05
Стенокардия ФК I, абс.(%)	6 (16,6%)	6 (15%)	p<0,05	10 (31,25%)	4 (12,5%)	p<0,05
Стенокардия ФК II, абс.(%)	8 (22,4%)	14 (35%)	p>0,05	12 (37,5%)	14 (43,7%)	p>0,05
Стенокардия ФК III, абс.(%)	-	6 (15%)	p<0,05	2 (6,25%)	10 (31,2%)	p<0,05
Стенокардия ФК IV, абс.(%)	-	-		-	4 (12,5%)	p<0,05

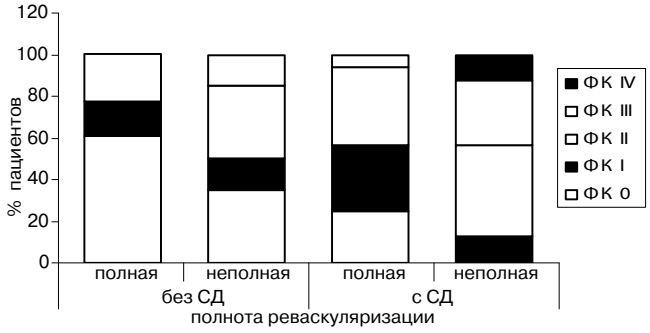

Рис. 2. Клинические результаты через 1 год в зависимости от полноты реваскуляризации.

Самой неблагополучной оказалась подгруппа пациентов с ОИМ и СД 2 типа, которым была проведена неполная реваскуляризация миокарда во время первичного экстренного ЧКВ. В данной подгруппе был зафиксирован максимальный показатель кардиальных осложнений – 43,7%, отсутствовали пациенты, «свободные» от стенокардии, преобладал тренд учащения стенокардии тяжелых функциональных классов. Только в этой подгруппе были зафиксированы летальные исходы и стенокардия IV ФК, обусловливающие основные отличия группы больных ИМ в сочетании с СД 2 типа. В данной подгруппе пациентов были самые низкие показатели перфузии миокарда после восстановления кровотока по СЗА и стеноза МА (II – grade MB у 18 (56%) и III – grade MB у 14 (43,7%) пациентов).

Пациенты с СД при полной реваскуляризации имели в 2,3 раза меньше кардиальных осложнений (18,7%) чем при неполной реваскуляризации (p<0,05), в 2 раза реже у них развивалась нестабильная стенокардия (12,5%) в течение 1 года (p<0,05). В данной подгруппе не были зафиксированы летальные исходы, приступы стабильной стенокардии отсутствовали у 8 (25%) пациентов, ни у одного из пациентов не наблюдалось стенокардии IV ФК (таблица 7), были лучшие показатели перфузии миокарда после восстановления кровотока (III – grade MB у 24 (75%) и II – grade MB у 8 (25%) пациентов) (p<0,05). В целом группа пациентов с СД 2 типа, которым была проведена полная реваскуляризация миокарда, в прогностическом плане была сопоставима с группой пациентов с ОИМ без СД, которым была проведена неполная реваскуляризация.

ОБСУЖДЕНИЕ

Таким образом, в настоящем исследовании было установлено, что отдельные неблагоприятные исходы – такие, как нефатальный ИМ и тромбоз стента, повторное ЧКВ, потребность в прямой реваскуляризации миокарда в отдаленном периоде, встречались с одинаковой частотой в группе больных с СД 2 типа и группе больных без него, что можно объяснить исходно тяжелым поражением коронарного русла у пациентов в обеих исследуемых группах, а также низкой комплаентностью (в среднем 58,5%) в отношении приема статинов и клопидогреля.

Однако, в целом результаты первичного ЧКВ в госпитальном и отдаленном периодах ОИМ оказались достоверно хуже в группе больных с СД 2 типа. Сравнительный анализ частоты развития неблагоприятных исходов ОИМ в двух исследуемых группах в течение одного года наблюдения продемонстрировал худшую выживаемость, более высокий процент регистрации случаев стабильной и нестабильной стенокардии, тренд учащения стенокардии тяжелых ФК у пациентов с СД 2 типа, что можно было бы объяснить тяжелым многососудистым поражением КА, исходно более выраженным поражением дистального микрососудистого русла у больных СД 2 типа. Однако, при проведении более детального анализа было установлено, что описанная выше отрицательная тенденция наиболее отчетливо проявилась в подгруппе пациентов с СД 2 типа, которым была проведена неполная реваскуляризация миокарда во время первичного ЧКВ.

На основании вышеизложенного можно сделать вывод о том, что неполная первичная реваскуляризация КА в остром периоде ИМ у больных с СД 2 типа является одной из основных причин высокого процента неблагоприятных коронарных и клинических исходов, регистрируемых в группе больных с СД 2 типа. Положительная тенденция (отсутствие летальных исходов, меньший процент осложнений, более частое отсутствие приступов стабильной стенокардии, отсутствие стенокардии тяжелых ФК) наиболее отчетливо проявилась в подгруппе пациентов с СД 2 типа и полной реваскулязацией миокарда. Кроме того, у пациентов данной подгруппы чаще наблюдались высокие показатели перфузии миокарда после восстановления кровотока по СЗА и стеноза МА (III – grade MB у 75% и II – grade MB у 25%), в то время как, у пациентов с неполной реваскуляризацией – чаще - низкие (II – grade MB у 56% и III – grade MB у 43,7%).

Если сопоставить полученные нами данные с результатами исследований DEBATE I, DEBATE II, DESTINI, которые были посвящены оценке

результатов чрескожной ангиопластики коронарных сосудов у больных с ИБС и показали, что *клиническое состояние и долговременный сердечно-сосудистый прогноз большего процента больных ИБС в значительной мере зависят от того, насколько восстановление просвета стенозированной артерии улучшает кровоток на уровне микроциркуляции* (11), и принять во внимание тот факт, что выраженные функциональные и структурные нарушения дистального микрососудистого русла являются «визитной карточкой диабета» (12), то можно сделать вывод о том, что полная реваскуляризация миокарда в большей степени, чем неполная, улучшает перфузию миокарда (кровоток на уровне микроциркуляции), вероятно, за счет нивелирования функциональных нарушений и потому является фактором, определяющим благоприятные коронарные и клинические исходы экстренных ЧКВ у больных ОИМ с СД 2 типа.

На основании вышеизложенного пациентам с ОИМ в сочетании с СД 2 типа необходимо рекомендовать проведение максимально полной реваскуляризации миокарда во время первичного (экстренного) ЧКВ и/или сокращение сроков планового ЧКВ на нецелевом сосуде.

ВЫВОДЫ

1. Наличие СД 2 типа у пациентов с ОИМ ассоциируется с тяжелым многососудистым поражением коронарных артерий, исходно более выраженным поражением дистального микрососудистого русла и/или низкой перфузией миокарда после вмешательства и, в целом, неблагоприятным прогнозом,
2. Неполная первичная ЧКВ в остром периоде ИМ у больных с СД 2 типа является одной из основных причин высокого процента кардиальных осложнений и неблагоприятных клинических исходов в отдаленном периоде после перенесенного ОИМ.

Список литературы.

1. Бокерия Л.А., Бузиашвили Ю. И., Работников В. С. и др. Острый коронарный синдром. Москва, издательство НЦССХ им. А.Н.Бакулева РАМН, 2004, стр. 78-99

2. Оганов Р.Г. Сердечно- сосудистые заболевания в Российской Федерации. Кардиология, 2001, 4, 8-11.

3. Amos A., McCarty D., Zimmet P. The rising burden of diabetes and its complications: estimates and projections to the year 2010. Diabet. Med., 1997, 14 (suppl 5), S1-S5.

4. Haffner S., Lehto S., Ronnemaa T. et al. Mortality from coronary heart disease in subjects with type 2 diabetes and nondiabetic subjects with and without prior myocardial infarctions. N. Engl. J. Med., 1998, 339, 229-234.

5. K.A.A. Fox, Ph.G. Steg, K.A. Eagle et al. For the GRACE investigators decline in rates of death and heart failure in acute coronary syndromes. JAMA, 2007, 297, 1892-1900.

6. A.Abizaid, Costa M. A, Centemero M. et al Arterial Revascularization Therapy Study Group. Clinical and economic impact of diabetes mellitus on percutaneous and surgical treatment of multivessel coronary disease patients: insights from the Arterial Revascularization Therapy Study (ARTS) trial. Circulation, 2001, 104, 533.

7. M. Sabat , P. Jim nez-Quevedo, D.J Angiolillo et al. Randomized comparison of sirolimus-eluting stent versus standard stent for percutaneous coronary revascularization in diabetic patients. The Diabetes and Sirolimus-Eluting Stent (DIABETES) Trial. Circulation, 2005, 112, 2175-2183.

8. G. Sianos, M.-A. Morel, A. P. Kappetein The SYNTAX Score: an angiographic tool grading the complexity of coronary artery disease. EuroInterv., 2005, 1, 219-227.

9. Петросян Ю.С., Иоселиани Д.Г. О суммарной оценке состояния коронарного русла у больных ишемической болезнью сердца. Кардиология, 1976, 12, 16, 41–46.

10. Svilaas T. Thrombus aspiration during primary percutaneous coronary intervention. N. Engl. J. Med., 2008, 358, 557.

11. Dupouy P., Petle A., Aarot P. et al. Physiologically guided «angiopiasty in support to a provisional stenting strategy: (immediate and six-month outcome)». J. Cardiovasc. Interven., 2000, 49, 369-75.

12. Jaap A., Tooke J. E. Pathophysiotogy of microvascular disease in non-insulin-dependent diabetes. Clin. Cri., 1995, 89, 3-12.

Сравнительная оценка стентов с лекарственным покрытием эверолимусом и сиролимусом у больных ишемической болезнью сердца и коронарным атеросклерозом

Г. Н.Бакашвили[1], А.Н. Самко, В. П. Лупанов, И. В. Левицкий
НИИ кардиологии им. А.Л. Мясникова РКНПК Росмедтехнологий, Москва, Россия.

Проведено сравнение эффективности имплантации стентов, высвобождающих лекарства, с покрытием эверолимусом и сиролимусом, что позволит оптимизировать применение данных стентов в клинической практике. 165 больных с ИБС были разделены на 2 группы, 94 больным был имплантирован стент, высвобождающий сиролимус, 71 больному – стент, покрытый эверолимусом. Через 6-12 месяцев наблюдения были достигнуты хорошие результаты. В отдаленном периоде только у 4,2% при имплантации СПЭ и у 6,3% больных СПС возникла потребность в повторной реваскулиризации из-за развития рестеноза в стенте. Случаев тромбоза стента и других сердечно-сосудистых осложнений не было. Показан сопоставимый хороший непосредственный и отдаленный результат применения стентов с лекарственным покрытием эверолимусом и сиролимусом у больных ИБС.

Ключевые слова: *коронарный атеросклероз, стентирование, стенты выделяющие лекарства эверолимус и сиролимус.*

Цель: изучение ближайших и отдаленных результатов применения стентов с лекарственным покрытием эверолимусом у больных с ИБС и сравнительная оценка его с хорошо известным и зарекомендовавшим себя в последние годы стентом Cypher.

Обоснование: Применение стентов с лекарственным покрытием снизило частоту рестенозирования и других осложнений после эндоваскулярных вмешательств. В настоящее время используют более 20 видов стентов с лекарственным покрытием. «Xience V» стент второго поколения, при разработке которого использовались технологии, направленные на снижение риска развития осложнений. Наибольший клинический интерес представляет сравнение СПЭ со СПС, что позволит оптимизировать применение стентов с лекарственным покрытием.

Методы: Проведена оценка результатов эндоваскулярного лечения с использованием стентов, покрытых эверолимусом и сиролимусом. В исследование включались больные с различными формами ИБС, которые были разделены на 2 группы: в 1-й группе были имплантированы СПЭ (71 больной), во 2-ой группе – СПС (94 больных). Эндоваскулярное вмешательство проводилось по стандартной методике. После выписки состояние больных оценивали при амбулаторном обследовании, телефонном опросе или повторной госпитализации. Оценивали конечные точки наблюдения: смерть от любых причин и сердечно-сосудистых заболеваний, нефатальный инфаркт миокарда, нарушение мозгового кровообращения. Анализировали частоту повторной реваскуляризации миокарда.

Результаты: При коронарном стентировании в обеих группах через 6-12 месяцев наблюдения были достигнуты хорошие результаты. Случаев тромбоза стента и других серьезных сердечно-сосудистых осложнений не отмечалось. Был выявлен низкий процент рестеноза стента и необходимости повторного коронарного вмешательства на целевом сосуде (4,2% при имплантации СПЭ и 6,3% – СПС), а также низкая частота развития нефатального инфаркта миокарда.
Выводы: В настоящей работе показано, что СПЭ, по крайней мере, не уступает СПС, и он может безопасно и эффективно применяться в практике ЧКВ у больных с коронарным атеросклерозом и ИБС.

Список сокращений

ИБС – ишемическая болезнь средца
СЛП – стент с лекарственным покрытием
ЧКВ – чрескожное коронарное вмешательство
СПЭ – стент покрытый эверолимусом
СПС – стент покрытый сиролимусом
АПФ – ангиотензинпревращающий фермент
ЭКГ – электрокардиограмма
ПНА – передняя нисходящая артерия
ОА – огибающая артерия
ПКА – правая коронарная артерия

[1]Адрес для переписки:
Г. Н. Бакашвили,
Лаборатория рентгеноэндоваскулярных методов лечения
НИИ кардиологии им. А.Л. Мясникова РКНПК Росмедтехнологий,
Россия, 121552, Москва, ул. 3-я Черепковская, д. 15а
тел. 8-495-414-69-83, 8-963-679-16-34,
e-mail: nodarevich@rambler.ru
Статья получена 14 апреля 2010 г.
Принята в печать 11 мая 2010 г.

Эндоваскулярные методы лечения ишемической болезни сердца (ИБС) применяются в клинической практике с конца 70-х годов прошлого века. Впервые в 1977 году A.R.Gruentzig успешно провел баллонную дилатацию коронарной артерии, положив начало развитию рентгеноэндоваскулярных методов лечения (1). В 1987 году была открыта эра эндопротезирования венечных артерий, впервые имплантировали стент в коронарное русло для предотвращения окклюзии и рестеноза после транслюминальной баллонной коронарной ангиопластики (2). С момента появления эндоваскулярных методов лечения отмечается их постоянное развитие и расширение показаний к клиническому применению. Коронарные вмешательства с имплантацией стента получили широкое распространение в практике, при этом риск рестеноза, составлявший для баллонной ангиопластики 30-45%, существенно снизился – до 17-20% у больных после имплантации металлического стента. Затем применение стентов с лекарственным покрытием (СЛП) еще более снизило частоту рестенозирования и других осложнений после чрескожных коронарных вмешательств (ЧКВ) (3,4). Процедуры эндоваскулярного протезирования являются одними из эффективных способов радикального устранения симптомов ишемии миокарда. В настоящее время многососудистое поражение и осложненная морфология сосуда не являются препятствием к проведению ЧКВ.

В европейских странах на сегодняшний день используют более 20 видов стентов с лекарственным покрытием: сиролимусом «Cypher», (Cordis, Johnson & Johnson); паклитакселем «Taxus» (Boston Scientific) и «Co star» (Conor); зотаролимусом «Endeavor» (Medtronic) и «Zo maxx» (Abbot); биолимусом «A9» (Biomatrix); эверолимусом «Xience V» (Abbot) и др. В последние годы появился и стал привлекать внимание СЛП с веществом из серии «лимусов» - эверолимус (СПЭ).

Препарат эверолимус, произведенный Novartis Pharma AG (Базель, Швейцария), обладает антипролиферативными свойствами и действует на широкий диапазон клеток, включая сосудистые гладкомышечные клетки, что приводит к блокированию их клеточного цикла пролиферации в фазе G1 (5,6). Этот эффект опосредован связью с внутриклеточным белком FKBP12 и обусловлен замедлением активации киназы mTOR (Target Of Rapamycin) – точка воздействия рапамицина (7,8). Эверолимус по химическому строению является аналогом сиролимуса и также обладает иммуносупрессивным действием. Комбинация ингибирования гладкомышечных клеток и высокая липофильность позволяет предположить наилучшее предотвращение неоинтимальной гиперплазии.

«Xience V» – стент второго поколения с кобальт-хромовой платформой, при разработке которого использовались технологии, призванные снизить риск развития ранних (тромбоз) и поздних (рестеноз) осложнений. Этот стент с тонким полимерным покрытием позволяет сохранить просвет сосуда свободным, уменьшая частоту развития рестеноза и последующих реваскуляризаций. Это главное преимущество стента «Xience V» перед стандартными стентами. Стент высвобождает приблизительно 80% препарата через 1 месяц и 100% через 4 месяца (9).

Стент «Xience V» (Abbot) начали применять с 2006 года. Разрешение на его применение получено в Российской Федерации в 2007 году.

Целью нашего исследования явилось изучение ближайших и отдаленных результатов применения стентов с лекарственным покрытием эверолимусом у больных с ИБС и сравнительная оценка его с хорошо известным и зарекомендовавшим себя в последние годы стентом Cypher.

МАТЕРИАЛЫ И МЕТОДЫ

В лаборатории рентгеноэндоваскулярных методов лечения Института кардиологии им. А.Л. Мясникова проведена оценка непосредственных и отдаленных результатов эндоваскулярного лечения с использованием стентов с лекарственным покрытием «Xience V» и «Cypher» у больных со стенозирующим атеросклерозом коронарных артерий, в том числе у пациентов с острым коронарным синдромом. В исследование включались на проспективной основе больные с различными формами ИБС: стабильная стенокардия была в 94% случаев (n=155), нестабильная – в 6% (n=10), которым по показанием проводилось стентирование коронарных артерий с февраля 2007 г. по февраль 2009 г.

Больные были разделены на 2 группы: в 1-й группе были имплантированы стенты «Xience V» (71 больной), во 2-ой группе – стенты «Cypher» (94 больных). Подготовка больных к процедуре стентирования была проведена по общепринятой методике. За период 12 месячного наблюдения больные получали стандартную медикаментозную терапию основного заболевания (согласно рекомендациям Европейского общества кардиологов от 2006 г.), включающую аспирин + клопидогрел в течение года после вмешательства, ингибиторы АПФ, статины, бета-адреноблокаторы (по показаниям).

71 пациенту из 1-й группы было установлено 99 стентов с лекарственным покрытием эверолимус – СПЭ. 94 пациентам 2-й группы установлено 138 стентов с лекарственным покрытием сиролимус – СПС. Клиническая характеристика больных представлена в табл. №1. В обеих группах наблюдения каждому пациенту имплантировалось от 1 до 3 СЛП. Ангиографическая характеристика больных представлена в таблице №2. Как видно, по исходным ангиографическим данным (количество пораженных артерий, исходная степень и морфологический характер поражения) группы достоверно не отличались.

Таблица 1. Клиническая характеристика пациентов с эверолимус-покрытыми и сиролимус -покрытыми стентами.

Показатель	Xience V (n=71)	Cypher (n=94)	P
Средний возраст (лет)	59.53±10.6	59.08±9.7	НД
Мужской пол(%)	88,7%	89,3%	НД
Женский пол (%)	11,2%	10,6%	НД
Курильщики (%)	70,4%	72,3%	НД
Артериальная гипертония (%)	56,3%	60,6%.	НД
Сахарный диабет (%)	11,2%	14,8%.	НД
Стабильная стенокардия (%)	92,9%	91,4%.	НД
Нестабильная стенокардия (%)	5,6%	5,3%	НД
ЧКВ в анамнезе (%)	15,4%	15,9%.	НД
АКШ в анамнезе (%)	5,6%.	6,3%.	НД
Гиперлипидемия (%)	71.8	73.4%.	НД
Среднее время наблюдения (мес.)	9±6 мес.	10±7 мес.	НД

Примечание: АКШ - аортокоронарное шунтирование, НД - недостоверное различие, ЧКВ - чрескожное коронарное вмешательство (ангиопластика со стентированием).

Таблица 2. Ангиографическая характеристика пациентов с эверолимус -покрытыми (n=71) и сиролимус-покрытыми стентами (n=94).

Показатель	СПЭ	СПС
1. Кол-во пораженных сосудов (%):		
1 сосуд	52	51
2 сосуд	36	38
3 сосуд	12	11
2. Локализация стеноза(%):		
Ствол ЛКА	5	2
ПНА (ДВ)	42	44
ОА (ВТК)	17	25
ПКА	36	29
3. Тип поражения (классификация AHA/ACC,%):		
A	32	34
B	34	30
C	34	36
4. Средний референс-диаметр сосуда (мм)	3.02±0.51	3.04±0.49
5. Средняя длина стента (мм)	20.8±5.34	21.3±4.27
6. Среднее кол-во стентов на пациента	1.4	1.5
7. Степень поражения (%):		
до стентирования	81±9.7	79±8.9
после стентирования	5±0.34	6±0.38

Примечание: ПНА – передняя нисходящая артерия, ДВ - диагональная ветвь ПНА, ОА-огибающая артерия, ВТК - ветвь тупого края ОА, ПКА - правая коронарная артерия, ЛКА- левая коронарная артерия. (достоверных различий между группами не отмечалось, P> 0,05.).

Эндоваскулярное вмешательство проводилось по стандартной методике на ангиографических установках «Coroscop-33» и «Axiom-artis» (Германия) с использованием коронарной компьютерной программы для оценки степени и протяженности стенозов коронарных артерий. На усмотрение оператора выполнялось как прямое стентирование, так и стентирование с предилатацией баллоно.

Всем пациентам до процедуры назначали двойную антиагрегантную терапию аспирином в дозе 100 мг и клопидогрелом в дозе 75 мг в день; в случае экстренного вмешательства дозу клопидогрела 600 мг назначали перед ЧКВ. В начале процедуры ЧКВ внутривенно вводился гепарин с учетом активированного частичного тромбопластинового времени и активированного времени свертывания. После процедуры ЧКВ и выписки из стационара двойная антиагрегантная терапия назначалась на период не менее чем 12 мес.

После выписки состояние больных оценивали при амбулаторном обследовании, телефонном опросе или повторной госпитализации в случае необходимости. Оценивали жалобы больного, функциональный класс стенокардии, клиническое течение и осложнения ИБС, терапию после ЧКВ и её переносимость. При амбулаторном обследовании или госпитализации выполнялись анализы крови, ЭКГ в покое или при нагрузке (велоэргометрическая проба, тредмил-тест), по показаниям проводили холтеровское мониторирование ЭКГ, повторную коронароангиографию. Оценивали конечные точки наблюдения: смерть от любых причин, смерть от сердечно-сосудистых заболеваний, нефатальный инфаркт миокарда, нарушение мозгового кровообращения. Анализировали также частоту повторной реваскуляризации миокарда – ЧКВ или операция аортокоронарного шунтирования из-за развития внутристентового рестеноза или в связи с развитием выраженного стеноза в других коронарных артериях, не подвергавшихся ранее ЧКВ, вне места ранее установленного стента. В работе использовали классификацию тромбозов стента принятую Академической ассоциацией научных исследований (ARC) (10).

Статистическая обработка материалов проводилась с использованием пакета программ «Statistica 6,0» (stat Soft Inc).

РЕЗУЛЬТАТЫ И ОБСУЖДЕНИЕ

Все обследованные больные (165 человек в обеих группах) с имплантацией СЛП за период наблюдения от 6 до 12 мес. (средний срок наблюдения составил 9 ± 6 мес.) были живы, фатальных инфарктов миокарда не было. Успех процедуры ЧКВ в госпитальном периоде составил 100%, не было ни одного случая неуспеха процедуры стентирования, острого или подострого тромбоза стента.

Согласно последним международным и отечественным рекомендациям (11) больные постоянно принимали клопидогрел (плавикс) и аспирин в течение всего периода наблюдения. В отдаленном периоде наблюдения в 1-й группе, где были установлены стенты «Xience V», - только у 3-х пациентов (из 71 чел) через 3,5 и 8 месяцев отмечался возврат стенокардии и появление признаков ишемии миокарда при нагрузочных тестах; в двух случаях ухудшение состояния было обусловлено рестенозом, что было подтверждено данными коронарной ангиографии. Эти два случая рестеноза (один в передней нисходящей артерии, другой в правой коронарной артерии) были успешно устра-

нены с помощью повторного ЧКВ. В одном случае было выявлено появление выраженного стеноза в других коронарных артериях, не подвергавшихся ранее ЧКВ, этому больному была успешно проведена операция аортокоронарного шунтирования. У одного пациента через 7 месяцев развился инфаркт миокарда, что было подтверждено данными биохимического анализа крови, повышением тропонина, характерными изменениями ЭКГ и коронарной ангиографией (окклюзия ОА, которая была успешно устранена с помощью повторного ЧКВ). У других больных необходимости в ангиографическом контроле не было. Во 2-ой группе (94 чел), где были установлены стенты «Cypher», у 4-х пациентов через 2, 3, 5 и 8 месяцев отмечались возврат стенокардии и появление признаков ишемии миокарда при нагрузочных тестах в зоне стентированного сосуда; рестенозы были подтверждены данными коронарной ангиографии. Эти рестенозы (два в передней нисходящей артерии, один в правой и один в огибающей артерии) были успешно устранены с помощью повторного ЧКВ. У двух пациентов за время наблюдения через 1 и 6 месяцев после ЧКВ развился инфаркт миокарда, что было подтверждено данными коронарной ангиографии (окклюзия ПКА и окклюзия ПНА). Эти окклюзии были также успешно устранены с помощью повторного ЧКВ. Таким образом, потребность в повторной реваскуляризации целевого сосуда (TLR) в 1-й группе составила 4.2%, во второй группе 6,3% (см. табл. №3), что считается хорошим показателем для СЛП, однако, требуется гораздо большее число наблюдений для окончательного утверждения о низкой частоте неблагоприятных событий при использовании стентов покрытых эверолимусом.

Сравнение СПЭ с другими стентами было проведено во многих крупных исследованиях. Так, в исследовании FUTURE-1 (First Use to Underscore Restenosis Reduction with Everolimus) в группе СПЭ по данным внутрисосудистого коронарного ультразвукового исследования отмечалось значительное уменьшение потери диаметра сосуда: -0,11 мм по сравнению с 0,85 мм в группе с установкой простого металлического стента (p<0,001); было также отмечено уменьшение неоинтимальной гиперплазии (12,13).

Таблица 3. Клинические исходы у пациентов с эверолимус и сиролимус-покрытыми стентами (через 12 мес).

Показатель	Xience V (n=71)	Cypher (n=94)	P
Подострый тромбоз	0	0	
Нефатальный инфаркт миокарда	1 (1,4%)	2 (2,1%)	НД
Больные, направленные на АКШ после ЧКВ	1(1,4%)	0	НД
Повторная реваскуляризация	3 (4,2%)	6 (6,3%)	НД
Рецидив стенокардии	2 (2,8%)	4 (4,2%)	НД
Смерть	0	0	

В другом исследовании – SPIRIT FIRST (Comparison of a Durable Polymer Everolimus-Eluting Stent with a Bare-Metal Coronary Stent) – оценивался не только краткосрочный эффект имплантации СПЭ, но и долгосрочный клинический результат. Было произведено сравнение стента «Xience V» с металлическим стентом «Multi Link Vision». В течение двух лет при клиническом наблюдении не было ни одного случая позднего тромбоза стента у пациентов со стентом «Xience V» (14). Таким образом, исследование SPIRIT FIRST подтвердило эффективность стента высвобождающего лекарство эверолимус и инициировало проекты SPIRIT-II, SPIRIT-III и SPIRIT-IV.

В рамках Европейского клинического исследования SPIRIT II впервые было произведено сравнение СПЭ с другим СПЛ (лекарственное покрытие паклитаксель) (15). Наблюдение за 300 пациентами осуществлялось в течение года после стентирования (233 пациента с имплантацией стента «Xience V» и 77 пациентов со стентом «Taxus»). Результаты этого исследования показали, что количество тяжелых сердечно-сосудистых осложнений было на 71% меньше (p=0,04) у пациентов со стентом «Xience V» (2,7%) по сравнению с пациентами, которым имплантировали стент «Taxus» (9,2%). Частота поздних тромбозов за 1 год составила 0 и 1,3%, соответственно.

В дальнейшем было проведено крупное рандомизированное исследование SPIRIT III (16), в которое было включено 1002 пациента. Проводилось сравнение результатов использования стента «Xience V» со стентом «Taxus». Первичной конечной точкой в этом исследовании являлась потеря просвета сегмента артерии. По истечении 8 месяцев СПЭ продемонстрировал свои преимущества, показав статистически значимое уменьшение поздней потери просвета по сравнению со стентом «Taxus» (0,14±0,41 мм – СПЭ и 0,28±0,48 мм – «Taxus», p=0,004). Вторичной конечной точкой в данном исследовании считали любые клинически значимые коронарные события в целевой артерии, включая повторную реваскуляризацию, внезапную сердечную смерть и повторные сердечные приступы. После 9 месяцев наблюдения СПЭ не уступал стенту «Taxus». Клинически значимые коронарные события в целевой артерии у пациентов со стентом «Taxus» наблюдались в 9,0% случаев, у пациентов со стентом «Xience V» – в 7,2% (на 21% меньше, чем у «Taxus», p<0,0001). После того, как в исследовании SPIRIT III были достигнуты первичные и основная вторичная конечные точки, был проведен анализ развития за 9 месяцев основных тяжелых сердечно-сосудистых осложнений, таких как внезапная сердечная смерть, инфаркт миокарда или реваскуляризация целевого сосуда. Частота осложнений у пациентов со стентом «Taxus» составляла 8,1%, а у пациентов со стентом «Xience V» – 4,6%, т.е. применение СПЭ статистически значимо (p=0,028) уменьшало

частоту развития тяжелых сердечно-сосудистых осложнений (на 44%).

При анализе объединенных данных исследования SPIRIT II и SPIRIT III, продемонстрирована большая безопасность и эффективность СПЭ за 2 года наблюдения: мета-анализ показал статистически значимое снижение комбинированного показателя смерти от всех причин или инфаркта миокарда, а также последующего уменьшения необходимости проведения повторных ЧКВ. Тем самым было доказано, что СПЭ – стент второго поколения – действительно улучшает результаты лечения пациентов с атеросклеротическим поражением коронарных артерий.

В проспективное мультицентровое исследование SPIRIT IV, начатое в 2006 г., было включено 3690 пациентов с поражением нативных коронарных артерии. Протяженность поражения составляла менее 28 мм, референсный диаметр сосуда от 2.5 до 4.25 мм. Пациенты были рандомизированы для сравнения двух СЛП – эверолимусом (XIENCE V) и паклитакселем (TAXUS EXPRESS-2), в отношении 2:1 соответственно. Наблюдение проводилось через 30, 180, и 270 дней; 1 год; и затем ежегодно до 5 лет, что в настоящее время продолжается. В исследовании оценивались такие конечные точки как смерть, инфаркт миокарда, наличие ишемии и необходимость в реваскуляризации в зоне стентированного сосуда и тромбоз стента. Через 1 год наблюдения частота реваскуляризации стентированного сосуда у стентов, покрытых эверолимусом и паклитакселем, составила 2,5% и 4,4%, соответственно, что продемонстрировало несомненное преимущество СПЭ. В настоящее время SPIRIT IV является наиболее масштабным рандомизированным исследованием двух СПЛ, позволяющим осуществить наиболее точное сравнение клинической безопасности и эффективности между ними. Особенно интересным представляется тот факт, что в исследование была включена наиболее крупная когорта пациентов с сахарным диабетом (1100 чел.). В ближайшее время ожидается публикация данных пятилетнего наблюдения, что позволит определить различия в клинической эффективности этих стентов. (17).

При сравнении безопасности и эффективности СПЭ и зотаролимус-покрытого стента (Endeavor) в двух группах по 200 человек в каждой СПЭ, также продемонстрировал свои преимущества. Несмотря на то, что оба стента имели хорошие непосредственные результаты, через 1 год у пациентов, которым имплантировали СПЭ, отмечалась существенно более низкая частота острого инфаркта миокарда (3.5% Endeavor и 0% у СПЭ), повторных ЧКВ на целевом сосуде (7% против 2%, p=0.04) и серьезных сердечно-сосудистых осложнений (9.5% и 2% соответственно, p=0.001) (18).

Наибольший клинический интерес представляет сравнение СПЭ со стентом «Cypher», покрытым сиролимусом , который в течение длительного времени занимал лидирующие позиции. Так, в работе Biondi-Zoccai G. et al. (19) при метаанализе 16 клинических исследований показано, что СПЭ столь же эффективен, как и покрытый сиролимусом стент «Cypher». В нашем проспективном наблюдении при сравнении 2-х стентов с лекарственным покрытием эверолимусом и сиролимусом результаты были сопоставимы: показатели частоты инфарктов миокарда (СПЭ 1,4%, СПС 2,1%,), повторной реваскуляризации (СПЭ 4,2%, СПС 6,3%,), возврата стенокардии (СПЭ 2,8%, СПС 4.2%.), достоверно не различались.

ЗАКЛЮЧЕНИЕ

При коронарном стентировании СПЭ и СПС в обеих группах больных ИБС были показаны низкий процент рестеноза стента и необходимости повторного коронарного вмешательства на целевом сосуде (4,2% при имплантации СПЭ и 6,3% СПС), а также низкая частота развития нефатального инфаркта миокарда как в ближайшем, так и в отдаленном периоде (до 1 года наблюдения). Дальнейшее накопление клинического материала и сравнение эверолимус-покрытого стента со стентами, покрытыми сиролимусом, и другими стентами, выделяющими лекарства, позволит уверенно говорить о достоинствах и возможных недостатках изучаемого стента. В настоящей работе показано, что СПЭ, по крайней мере, не уступает СПС, и он может безопасно и эффективно применяться в практике ЧКВ у больных с коронарным атеросклерозом и ИБС.

Список литературы.

1. Gruentzig A. Transluminal dilatation of coronary artery stenosis. Lancet, 1978, 1, 263.
2. Sigwart U, Puel J, Mirkovich V, et al. Intravascular stents to prevent occlusion and restenosis after transluminal angioplasty. N. Engl. J. Med., 1987, 316, 701-706.
3. Самко А.Н. Рентгеноэндоваскулярные методы лечения больных хронической ишемической болезнью сердца. Руководство по атеросклерозу и ишемической болезни сердца. (Под ред академика Чазова Е.И. чл.- корр. РАМН профессора Кухарчука В.В., профессора Бойцова С.А.) М., Медиа Медика, 2007, 504-519.
4. Sousa J.E., Costa M.A., Abizaid A.C. et al. Sustained suppression of neointimal proliferation by sirolimus-eluting stents: one-year angiographic and intravascular ultrasound follow-up. Circulation, 2001, 104, 2007-2011.
5. Schuler W., Sedrani R., Cotton S., et al. SDZ RAD, a new rapamycin derivative. Transplantation, 1997, 64, 36-42.
6. Pedrini L., Dondi M., Magagnoli A. et al. Evaluation of thrombogenicity of fluoropassivated polyester patches following carotid endarterectomy. Ann. Vasc. Surg., 2001, 15, 679-683.
7. Cole O.J., Shehata M., Rigg K.M. Effect of SDZ RAD on transplant arteriosclerosis in the rat aortic model. Transplant. Proc., 1998, 30, 2200–2203.

8. Eisen H.J., Tuzcu E.M., Dorent R. et al. Everolimus for the prevention of allograft rejection and vasculopathy in cardiac-transplant recipients. N. Engl. J. Med., 2003, 349, 847–858.
9. Latib A., Ferri L., Ielasi A. et al. Clinical outcomes after unrestricted implantation of everolimus -eluting stents. JACC Cardiovasc. Intern., 2009, 12, 1219-1226.
10. Cutlip D., Windecker S., Mehran R. et al. Clinical endpoints in coronary stent trail: a case for standartized definitions. Circulation, 2007, 115, 2344-2351.
11. Лупанов В.П., Самко А.Н., Профилактика тромботических осложнений при чрескожных вмешательствах (обзор). Кардиоваскулярная профилактика и терапия, 2009, 8, 85-96.
12. Grube E., Sonoda S., Ikeno F, et al. Six- and twelve-month results from first human experience using everolimus-eluting stents with bioabsorbable polymer. Circulation, 2004, 109(18), 2168-2171.
13. Costa R.A., Lansky A., Mehran R., et al. Everolimus-eluting stent for the treatment of de novo coronary lesions: angiographic follow-up of the FUTURE trial. Presented at the 76th annual scientific sessions of the American Heart Association. Chicago, IL, November 12, 2003.
14. Serruys P., AT O., Piek J.J., et al. A randomized comparison of a durable polymer Everolimus-eluting stent with a bare metal coronary stent: the SPIRIT first trial. Euro. Intervention, 2005,1,58-65.
15. Serruys P.W., Ruygrok P.J.N.., Pier J.J., et al. A randomized comparison of an everolimus eluting coronary stent with a paclitaxel eluting coronary stent: the SPIRIT II trial. Euro Intervention 2006, 2, 286-294.
16. Stone G.W., Midei M., Newman W. et al. (SPIRIT III Investigators). Comparison of an everolumus-eluting stent and a paclitaxel-eluting stent in patients with coronary artery disease: a randomized trial. JAMA, 2008, 299(16), 1903-1913.
17. Nikolsky E., Lansky A.J., Sudhir K. et al. SPIRIT IV trial design: A large-scale randomized comparison of everolimus-eluting stents and paclitaxel-eluting stents in patients with coronary artery disease. Am. Heart J., 2009, 158, 520-6.
18. Самко А.Н., Бакашвили Г.Н., Лупанов В.П. и др. Покрытые эверолимусом стенты для лечения больных с различными формами ишемической болезни сердца. Кардиологический вестник, 2009,1,29-32.
19. Biondi-Zoccai G., Lotrionte M., Moretti C., et al. Percutaneous coronary intervention with everolimus-eluting stent (Xience V): systematic review and direct-indirect comparison meta-analises with paclitaxel-eluting stents (Taxus) and sirolimus-eluting stents (Cypher). Minerva Cardioangiol., 2008, 56, 55-65.

Клинико-ангиографическая оценка ближайших и отдаленных результатов транслюминальной баллонной ангиопластики с использованием стентов «EucaTAX» у больных с коронарным атеросклерозом

Р.О.Широков[1], Ю.А. Шувалова, И.В. Левицкий, А.Н. Самко, А.И. Каминный
ФГУ «Российский кардиологический научно-производственный комплекс Росмедтехнологий», Москва, Россия.

Развитие рестеноза после имплантации стента продолжает оставаться основной проблемой при эндоваскулярном лечении коронарного атеросклероза. Наилучшие результаты были показаны при использовании стентов, покрытых сиролимусом (Cypher). При разработке стента «EucaTAX» с двойным покрытием использовались технологии, призванные снизить риск развития ранних и поздних осложнений. Проведено сравнительное исследование стентов «EucaTAX» и «Cypher» у больных с ангиографически документированным стенозом одной или двух коронарных артерий ⩾ 70% . Показано преимущество стента «Cypher» в уменьшении частоты повторной реваскуляризации целевого сегмента (TLR) и больших неблагоприятных коронарных событий (MACE).

Ключевые слова: *стентирование коронарных артерий, тромбоз, рестеноз, EucaTAX.*

Цель: Оценить эффективность и безопасность стента с лекарственным покрытием «EucaTAX» в сравнении со стентом «Cypher» у больных с коронарным атеросклерозом.

Материал и методы: В исследование включались пациенты, имеющие ангиографически документированный стеноз одной или двух магистральных коронарных артерий выраженностью не менее 70%, перенесшие интракоронарное стентирование с использованием стента с лекарственным покрытием. Нашей задачей было через 9 месяцев и через 2 года оценить смертность, частоту ИМ, повторных КАГ, TLR, тромбоза стента и комбинированную конечную точку - MACE, которая включала в себя смертность, ИМ, необходимость TLR и тромбоз стента.

Основные результаты: В исследование были включены 2 группы пациентов: 320 больных, которым была выполнена имплантация 368 стентов «Cypher» и 282 пациента, которым было имплантировано 344 стента «EucaTAX». Через 9 месяцев достоверные различия между группами с имплантированными стентами «Cypher» и «EucaTAX» были выявлены по количеству повторных КАГ (12,2% против 19,1%, соответственно, p=0,02) и по частоте TLR (4,7% против 9,2%, соответственно, p = 0,03). Через 2 года достоверные различия были выявлены по частоте TLR (6,25% против 16,3%, соответственно, p=0,0001) и комбинированной конечной точке MACE (7,8% против 18,4%, соответственно, p=0,001). Показатели рестенозирования при повторной КАГ через 2 года в группе пациентов с имплантированным стентом «EucaTAX» были достоверно выше, чем в группе пациентов с имплантированным стентом «Cypher».

Заключение: Наш опыт использования стента «EucaTAX» в сравнительном исследовании со стентом «Cypher», показал преимущество стента «Cypher» в уменьшении частоты TLR и MACE.

Список сокращений:

ТБКА — транслюминальная баллонная ангиопластика
ИМ — инфаркт миокарда
КАГ — коронарная ангиография
ХС — общий холестерин
ТГ — триглицериды
ЛВП — липопротеины высокой плотности
ЛНП — липопротеины низкой плотности
СД — сахарный диабет
TLR — необходимость повторной реваскуляризации целевого повреждения
MACE — большие неблагоприятные коронарные события

Развитие рестеноза после имплантации стента продолжает оставаться основной проблемой при эндоваскулярном лечении коронарного атеросклероза (1,2). В последние несколько лет появи-

[1]Адрес для переписки:
Р.О.Широков
ИКК им. А.Л. Мясникова ФГУ «РКНПК Росмедтехнологий»
Лаборатория рентгенэндоваскулярных методов лечения.
Москва121552, ул. 3-я Черепковская д. 15а
тел: (495) 414-65-08, 8(905) 709-52-37, факс (495) 414-66-99;
e-mail: shirokovroma@yahoo.com
Статья получена 14 апреля 2010 г.
Принята в печать 21 мая 2010 г.

лись десятки новых стентов различных моделей и типов, которые начали использовать в инвазивной кардиологии при лечении коронарного атеросклероза. Наилучшие результаты были показаны при использовании стентов, покрытых сиролимусом («Cypher»).

Представляет интерес проведение транслюминальной баллонной ангиопластики (ТБКА) с использованием стента «EucaTAX» с двойным покрытием, при разработке которого использовались технологии, призванные снизить риск развития ранних и поздних осложнений. Механизм снижения риска осложнений реализуется посредством использования двойного покрытия стента – искусственным гликокаликсом (искусственный эндотелий) и паклитакселем. Искусственный гликокаликс снижает риск развития тромбозов. Искусственный эндотелий позволяет добиться биомимикрии путем имитации гликокаликса мембран эндотелиоцитов. Это и определяет формирование антитромботического слоя стента. Искусственный гликокаликс состоит из плотных, высоко гидрированных полисахаридов, которые создают пространственный барьер, предотвращающий неспецифическую адсорбцию белков плазмы. Имитация антиадгезивных свойств гликокаликса должна внести вклад в решение проблемы тромбозов стентов (3).

Паклитаксел, проникая в эндотелий и гладкомышечные клетки артерий в месте имплантации стента (то есть в месте повреждения эндотелия) снижает риск развития рестеноза. Паклитаксел оказывает ряд комплексных воздействий на клеточном уровне, преимущественно воздействуя на динамику микротрубочек, участвующих в клеточном делении. В результате уменьшается синтез и секреция экстрацеллюлярного матрикса, пролиферация и миграция гладкомышечных клеток, таким образом, уменьшается неоинтимальная гиперплазия, которая является причиной рестеноза в стенте (4).

В отличие от других веществ с цитостатическими свойствами, паклитаксел обладает рядом возможностей, которые позволили использовать его в качестве антипролиферативного покрытия стентов, с целью предотвращения рестенозов. Во-первых, это липофильность, благодаря которой паклитаксел быстро проходит через мембрану эндотелиоцитов. Во-вторых, это уникальный набор свойств, который позволяет добиться длительного антипролиферативного эффекта, даже когда паклитаксел воздействует на эндотелиоциты короткое время и в очень низких дозах (5-6). Таким образом, использование стентов «EucaTAX», позволяет воздействовать на тромбоз и рестеноз стентов, за счет имитации неповрежденного эндотелия и торможения пролиферации эндотелиоцитов.

Учитывая индивидуальные особенности стента «EucaTAX», представляется актуальным сравнение его с «золотым стандартом» современной интервенционной кардиологии стентом «Cypher», который на основании многих исследований, зарекомендовал себя как эталонный стент.

МАТЕРИАЛ И МЕТОДЫ

Пациенты и протокол исследования

В исследование включались пациенты, имеющие ангиографически документированный стеноз одной или двух магистральных коронарных артерий выраженностью не менее 70%, перенесшие интракоронарное стентирование с использованием стента с лекарственным покрытием.

В исследование не включались пациенты с инфарктом миокарда (ИМ), перенесенным менее чем за 6 месяцев до начала исследования, тяжелой сердечной недостаточностью, тяжелыми нарушениями ритма и проводимости, сахарным диабетом (СД) I типа или декомпенсированным СД II типа, семейной гиперхолестеринемией, печеночной и почечной недостаточностью, онкологическими заболеваниями. Больные до и после вмешательства получали стандартную терапию аспирином, β–адреноблокатором и статинами, при наличии показаний назначались антагонисты кальция и ингибиторы АПФ. При проведении ангиопластики каждому пациенту интракоронарно вводилось 250 мкг нитроглицерина и внутриартериально 70 Ед/кг гепарина. Пациенты получали плавикс в течение 3-5 суток до и 12 - 18 месяцев после стентирования.

Ангиографический анализ

ТБКА со стентированием проводили по стандартной методике (7) с использованием аппаратуры «Axiom Artis» фирмы Siemens (Германия). Номинальный диаметр стента соответствовал должному диаметру артерии в стенозированном участке (средний диаметр участков артерии проксимальнее и дистальнее стеноза). После проведения последней дилатации и удаления из коронарной артерии баллонного катетера и коронарного проводника проводилось контрастирование дилатированного участка со съемкой минимум в 2-х ортогональных проекциях для его лучшей визуализации.

Повторная коронарная ангиография (КАГ) была выполнена по показаниям пациентам, обратившимся в клинику в течении 2-х лет с использованием той же аппаратуры, съемка проводилась в тех же проекциях.

Анализ полученных ангиограмм проводился с помощью системы количественного компьютерного анализа Axiom Artis (Siemens, Германия). При анализе ангиографических данных использовались следующие параметры: диаметр и длина имплантированного стента, должный диаметр артерии, минимальный диаметр артерии в месте максимального сужения до вмешательства, непосредственно после вмешательства и при повторной КАГ; степень сужения артерии (процент стеноза) до вмешательства, непосредственно после

вмешательства и при повторной КАГ; поздняя потеря просвета - разница между минимальными диаметрами непосредственно после стентирования и при повторной КАГ; прирост стеноза - разница между степенью сужения артерии при повторной КАГ и непосредственно после стентирования.

Исследование параметров липидного обмена

Содержание общего холестерина (ХС), триглицеридов (ТГ) и ХС липопротеидов высокой плотности (ЛВП) определяли энзиматическим методом на биохимическом автоанализаторе «FP-900 Labsystems Oy» с использованием тест-наборов фирмы «Boehringer». Содержание ХС в ЛВП определяли после осаждения липопротеидов низкой плотности (ЛНП) и липопротеидов очень низкой плотности марганцево-гепариновым реактивом (8). Содержание ХС в ЛНП рассчитывали, исходя из этих показателей по формуле Фридвальда: ХС ЛНП = общий ХС – (ТГ/2,2 + ХС ЛВП). Полученные данные выражали в ммоль/л.

Статистический анализ

Статистическую обработку результатов исследований проводили с использованием пакета статистических программ STATISTICA 6.0. При сравнении групп по количественному признаку использовались параметрический (t - критерий Стьюдента) и непараметрический (критерий Манна-Уитни) методы. При сравнении групп по качественному признаку использовался критерий χ^2 и точный критерий Фишера (для бинарных признаков). Для выявления взаимосвязи между показателями применяли непараметрический метод корреляционного анализа по Спирману. Параметры, имеющие нормальное распределение признака, представлены в виде среднего значения и стандартного отклонения (Mean + STD), имеющие распределение признака отличное от нормального – в виде медианы и нижнего и верхнего квартилей (Med (LQ - HQ)). Статистически достоверными считали различия при $p < 0,05$.

РЕЗУЛЬТАТЫ И ИХ ОБСУЖДЕНИЕ

В настоящее исследование были включены 602 больных с выявленным поражением коронарного русла. Они были разделены на 2 группы по типу имплантированных стентов:

- В первую группу вошли 320 больных, которым была выполнена имплантация 368 стентов «Cypher» с лекарственным антипролиферативным покрытием, содержащем сиролимус.
- Вторая группа была сформирована из 282 больных, которым была выполнена имплантация 344 стентов «EucaTAX», с лекарственным покрытием, содержащим паклитаксел.

После госпитализации больные наблюдались в течение 2 лет с проведением по обращаемости контрольного инструментального и инвазивного обследования. Контрольная КАГ для подтверждения или исключения рестеноза была проведена 155 больным. Анализ клинических параметров был проведен по выборке больных, а ангиографических данных - по количеству стентированных сегментов.

Исходно пациенты с имплантированными стентами «Cypher» и «EucaTAX» были сопоставимы в группах по основным клиническим характеристикам, таким как пол, возраст, ИМ в анамнезе, артериальная гипертония (АГ), сахарный диабет (СД) II типа, статус курения, а также по показателям параметров липидного профиля (таблица 1).

По основным ангиографическим параметрам поражения коронарных артерий (локализация, должный диаметр артерии, минимальный диаметр артерии, процент стеноза) группы с имплантированным стентом «Cypher» и «EucaTAX» были сопоставимы между собой как исходно, так и непосредственно после вмешательства. По диаметру и длине имплантированных стентов группы также не имели достоверных различий (таблица 2).

Для анализа отдаленных результатов коронарного стентирования пациенты наблюдались клинически в течение 24 месяцев после вмешательства. В случае возобновления стенокардии или появления других сердечных осложнений (инфаркт миокарда, недостаточность кровообращения) пациенты были ангиографированы для оценки рестеноза в стенте. Этих пациентов мы наблюдали в течение 2 лет, оценивая смертность (кардиогенная, некардиогенная), ИМ (Q-образующий, Q-необразующий), частоту повторных КАГ, необходимость повторной реваскуляризации целевого повреждения (target lesion revascularization – TLR), тромбозы (острый, подострый, поздний и очень поздний) и также комбинированную конечную точку - большие неблагоприятные коронарные события (major adverse cardiac event(s) – MACE), которая включала в себя смертность, ИМ, необходимость TLR и тромбоз стента. Первой контрольной точкой в нашей работе была оценка вышеперечисленных параметров через 9 месяцев после вмешательства.

Клинические исходы в течение 9 месяцев в группе пациентов с имплантированными стентами «Cypher»

Смертности в группе пациентов с имплантированными стентами «Cypher» не было. В группе с установленным стентом «Cypher» было 2 случая Q-необразующего ИМ, что составило 0,6%, которые не привели к летальному исходу. Повторная КАГ в группе пациентов с установленным стентом «Cypher» была выполнена 39 пациентам, что составило 12,2%. Из них повторная TLR в месте имплантации стента в группе с установленным стентом «Cypher», была выполнена 15 пациентам, что составило 4,7%. Тромбозы стентов наблюдались у 2 пациентов (0,6%). Примечательно, что оба тромбоза были остры-

Таблица 1. Клиническая характеристика больных.

Показатель	Cypher (n=320)	EucaTAX (n=282)	P
Возраст	56 (52 - 61)	57 (52-62)	0,12
Пол · мужчины · женщины	 283(89%) 37(11%)	 246(87%) 36(13%)	0,65
ИМ в анамнезе	206 (64%)	180(64%)	0,89
АГ	211(66%)	171(61%)	0,18
СД II типа	70 (22%)	62 (22%)	0,97
Курение: · курит · бросил · не курит	 85 (27%) 148 (46%) 87 (27%)	 73 (26%) 137 (49%) 72 (25%)	0,84
ХС общ (ммоль/л)	4,78 (4,2-5,33)	4,69 (4,17-5,4)	0,7
ХС ЛНП (ммоль/л)	2,86 (2,15-3,59)	2,7 (2,14-3,7)	0,59
ХС ЛВП (моль/л)	1,12 (0,9-1,36)	1,12 (0,9-1,37)	0,95
ТГ (моль/л)	1,36 (1,02 - 2,18)	1,42 (1,07 - 2,48)	0,41

АГ – артериальная гипертония; ИМ – инфаркт миокарда; СД II – сахарный диабет II типа; ТГ – триглицериды. ХС общ – общий холестерин; ХС ЛНП – холестерин липопротеинов низкой плотности; ХС ЛВП – холестерин липопротеинов высокой плотности.

Таблица 2. Ангиографические параметры поражения коронарных артерий.

Показатель	Cypher (n=368)	EucaTAX (n=344)	P
Артерия: · ПКА · ПНА · ОА · АТК	 125 (34%) 180 (49%) 55 (15%) 8 (2%)	 120 (35%) 172 (50%) 42 (12%) 10 (3%)	0,66
Должный d (мм)	2,88 (2,59-3,18)	2,81 (2,44-3,2)	0,13
min d исходно (мм)	1,07 (0,79-1,44)	1,06 (0,49-1,43)	0,88
Стеноз исходно (%)	82 (74-90)	83 (76-90)	0,47
Диаметр стента (мм)	3 (2,75-3,25)	3 (2,75-3,25)	0,96
Длина стента (мм)	18 (13 - 23)	18 (13 – 23)	0,24
min d после стентирования (мм)	2,46 (2,2-2,75)	2,37 (2,07-2,76)	0,21
Стеноз после стентирования (%)	12 (8-18)	12 (7-18)	0,71

АГ – артериальная гипертония; ИМ – инфаркт миокарда; СД II – сахарный диабет II типа; ТГ – триглицериды. ХС общ – общий холестерин; ХС ЛНП – холестерин липопротеинов низкой плотности; ХС ЛВП – холестерин липопротеинов высокой плотности.

ми и развились у больных в течение первых суток после проведения ангиопластики. Таким образом, MACE в группе пациентов с установленным стентом Cypher были у 19 пациентов, что составило 5,9% (таблица 3.).

Клинические исходы в течение 9 месяцев в группе пациентов с имплантированными стентами «EucaTAX»

В группе пациентов с установленным стентом «EucaTAX» был зафиксирован один летальный исход (0,4%), в результате развившегося Q-образующего ИМ. Повторная КАГ в группе пациентов с установленным стентом «EucaTax» была выполнена 54 пациентам, что составило

Таблица 3. Клинические исходы в течение 9 месяцев после вмешательства.

Показатель	Cypher (n=320)	EucaTAX (n=282)	P
Смертность · Кардиогенная · Некардиогенная	0 0 0	1 (0,4%) 1 (0,4%) 0	0,29
Инфаркт миокарда · Q-образующий · Q-необразующий	2 (0,6%) 0 2 (0,6%)	1 (0,4%) 1 (0.4%) 0	0,64
Повторная КАГ	39 (12.2%)	54(19,1%)	0,02
TLR	15 (4,7%)	26 (9,2%)	0,03
Тромбоз стента · Острый (<1 день) · Подострый (до 1 мес) · Поздний (1-9 мес)	2 (0,6%) 2 (0,6%) 0 0	1 (0,4%) 0 1 (0,4%) 0	0,18
MACE (смертность/ИМ/TLR/тромбоз)	19 (5,9%)	29 (10,3%)	0,07

КАГ – коронарная ангиография; MACE - большие неблагоприятные коронарные события; TLR - необходимость повторной реваскуляризации целевого сегмента.

Таблица 4. Ангиографические показатели поражения коронарных артерий при повторной КАГ через 9 месяцев.

Показатель	Cypher n=39	EucaTAX n=54	P
min d (мм)	1,66 (1,03-2,47)	1,65 (1,03-2,65)	0,43
Рестенозирование (%)	36 (25-60)	36 (26-68)	0,6
Поздняя потеря просвета (мм)	0,6 (0,19-1,28)	0,9 (0,31-1,45)	0,32
Прирост стеноза (%)	23 (10-47)	34 (11-55)	0,45

min d – минимальный диаметр.

19,1%. Из них повторная TLR в месте имплантации стента в группе с установленным стентом «EucaTAX», была выполнена 26 пациентам, что составило 9,2%. У одного пациента (0,4%) наблюдался тромбоз стента, который развился через 2 недели после выписки из стационара. Таким образом, MACE в группе пациентов с установленным стентом «EucaTAX» были у 29 пациентов, что составило 10,3% (таблица 3).

В итоге достоверные различия между группами с имплантированными стентами «Cypher» и «EucaTAX» были выявлены только по количеству повторных КАГ (12,2% в группе пациентов с имплантированным стентом «Cypher» и 19,1% в группе пациентов с имплантированным стентом «EucaTAX», p=0,02) и по частоте TLR (4,7% против 9,2% , соответственно, p = 0,03) (таблица 3).

Мы проанализировали ангиографические показатели поражения коронарных артерий при повторных КАГ, проведенных в течение первых 9 месяцев после вмешательства. При сравнении ангиографических параметров поражения коронарных артерий при повторной КАГ в группах пациентов с имплантированными стентами «Cypher» и «EucaTAX» достоверных различий между группами выявлено не было (таблица 4).

Второй контрольной точкой в работе была оценка клинических исходов через два года после вмешательства.

Клинические исходы у пациентов в группе с установленным стентом «Cypher» через 2 года после вмешательства.

Смертельных исходов в группе пациентов с установленным стентом «Cypher» не было. В этой группе было 2 случая Q-необразующего ИМ (0,6%), которые не привели к летальному исходу. Повторная КАГ была выполнена 75 пациентам данной группы, что составило 23,4%. Из них повторная TLR была выполнена 20 пациентам, что составило 6,25%. Тромбозы стентов наблюдались у 3 пациентов (0,9% от всей группы), из которых 2 тромбоза (0,6 %) были острыми и развились у больных в течение первых суток после проведения ангиопластики и 1 случай (0,3%) очень позднего тромбоза, который развился более чем через 12 месяцев после ангиопластики. Таким образом, MACE в группе пациентов с установленным стентом «Cypher» были у 25 пациентов, что составило 7,8%.

Клинические исходы у пациентов в группе с установленным стентом «EucaTAX» через 2 года после вмешательства.

В группе пациентов с установленным стентом «EucaTAX» было 3 летальных исхода (1,1%): 2 из них кардиогенные (0,7%) в результате развившихся Q-образующих ИМ и 1 некардиогенный (0,4%). Повторная КАГ в этой группе была выполнена 80 пациентам, что составило 28,4%. Из них повторная TLR была выполнена 46 пациентам, что составило 16,3%. %. У одного пациента (0,4%) наблюдался тромбоз стента, который развился через 2 недели после выписки из стационара. Таким образом, MACE в группе пациентов с установленным стентом «EucaTAX» были у 52 пациентов, что составило 18,4%.

Достоверные различия между группами с имплантированными стентами «Cypher» и «EucaTAX» были выявлены по частоте TLR (6,25% против 16,3% соответственно, p=0,0001) и комбинированной конечной точке MACE (7,8% против 18,4% соответственно, p=0,001) (таблица 5).

Мы проанализировали ангиографические показатели поражения коронарных артерий при повторной КАГ в группах пациентов с имплантированными стентами «Cypher» и «EucaTAX» через 2 года после вмешательства. При сравнении ангиографических показателей поражения коронарных артерий при повторной КАГ в группе пациентов с имплантированными стентами «Cypher» и «EucaTAX» было выявлено, что показатели рестенозирования (минимальный диаметр артерии, степень рестенозирования, поздняя потеря просвета сосуда и прирост стеноза) в группе пациентов с имплантированным стентом «EucaTAX» были достоверно выше, чем в группе пациентов с имплантированным стентом «Cypher» (таблица 6).

Стенты с лекарственным покрытием с использованием паклитакселя, так же как и стенты, покрытые сиролимусом, хорошо себя зарекомендовали в крупных международных исследованиях (9,10,11), однако тромбоз стента до настоящего времени остается «ахиллесовой пятой» стентов с лекарственным покрытием (12,13,14). Решение воздействовать на этот процесс с помощью покрытия гликокаликсом представлялось вполне обоснованным. Действительно, в нашем исследовании частота тромбозов в группе «EucaTAX» была ниже, хотя и недостоверно, чем в группе «Cypher», однако частота развития MACE была достоверно выше в группе «EucaTAX», чем в группе «Cypher» (18,1% против 7,5%), в основном за счет увеличения частоты TLR (16,3% против 6,25%). Что касается ангиографических показателей, то поражение коронарных артерий было выражено в большей степени в группе «EucaTAX» по целому ряду показателей (таблица 6). Результаты нашего исследования соответствуют данным ранее проведенных исследований с использованием стентов «Cypher» (15,16,17,18). В то же время крупные исследования с использованием стентов «EucaTAX» еще не завершены, а проводить сравнение с исследованиями, в которых применялись другие стенты с паклитакселем, нецелесообразно, ввиду отсутствия у них камуфляжного гликокаликсного покрытия.

Таблица 5. Клинические исходы в течение 2 лет после вмешательства.

Показатель	Cypher N=320	EucaTAX N=282	P
Смертность • Кардиогенная • Некардиогенная	0 0 0	3(1,1%) 2(0,7%) 1(0,4%)	0,064
Инфаркт миокарда • Q-образующий • Q-необразующий	2(0,6%) 0 2(0,6%)	2(0,7%) 2(0,7%) 0	0,89
Контрольная КАГ	75(23,4%)	80(28.4%)	0,17
TLR	20(6,25%)	46(16,3%)	0,0001
Тромбоз стента • Острый (<1 день) • Подострый (до 1 мес) • Поздний (1-12 мес) • Очень поздний (>12 мес)	3(0,9%) 2(0,6%) 0 0 1(0,3%)	1(0,4%) 0 1(0,4%) 0 0	0,1
Длина стента (мм)	18 (13 - 23)	18 (13 – 23)	0,24
MACE(смертность/ИМ/TLR/тромбоз)	25(7,8%)	52(18,4%)	0,001

КАГ – коронарная ангиография; MACE - большие неблагоприятные коронарные события; TLR - необходимость повторной реваскуляризации целевого сегмента.

Таблица 6. Ангиографические показатели поражения коронарных артерий при повторной КАГ через 2 года после вмешательства.

Показатель	Cypher n=75	EucaTAX n=80	P
min d (мм)	1,99 (1,34-2,49)	1,35 (0,98-1,95)	0,0002
Рестенозирование (%)	32 (19-50)	51 (27-69,5)	0,001
Поздняя потеря просвета (мм)	0,5 (0,11-1,11)	0,99 (0,44-1,47)	0,0001
Прирост стеноза (%)	8 (6-39)	37,5 (18-54)	0,0003

min d – минимальный диаметр.

ЗАКЛЮЧЕНИЕ

Таким образом, наш опыт использования стента «EucaTAX» покрытого паклитакселем в сравнительном исследовании со стентом «Cypher» покрытого сиролимусом, показывает преимущество стента «Cypher» в уменьшении частоты повторной реваскуляризации целевого сегмента (TLR) и больших неблагоприятных коронарных событий (MACE).

Список литературы.

1. Serruys P.W., de Jaegere P., Kiemeneij F., et al. A comparison of balloon-expandable-stent implantation with balloon angioplasty in patients with coronary artery disease. Benestent Study Group. N. Engl. J. Med., 1994, 331, 489–95.
2. Sheiban I., Albiero R., Marsico F., et al. Immediate and long-term results of 'T' stenting for bifurcation coronary lesions. Am. J. Cardiol., 2000, 85, 1141–4.
3. Perez G., Rodriguez-Granillo A.M., Mieres J.,et al. New coating stent design for patients with high-risk coronary lesions for thrombotic events: early and long-term results of the Camouflage registry. J. Invasive Cardiol., 2009, 21, 8, 378-82.
4. Mrowietz C., Franke R.P., Seyfert U.T., et al. Haemocompatibility of polymer-coated stainless steel stents as compared to uncoated stents. Clin. Hemorheol. Microcirc., 2005, 32, 89–103.
5. Ellis S.G., Stone G.W., Cox D.A. et al. Long-Term Safety and Efficacy With Paclitaxel-Eluting Stents: 5-Year Final Results of the TAXUS IV Clinical Trial (TAXUS IV-SR: Treatment of De Novo Coronary Disease Using a Single Paclitaxel-Eluting Stent). J. Am. Coll. Cardiol. Intv., 2009, 2: 1248-1259.
6. Stone G.W., Ellis S. G., Cox D.A. et al. A Polymer-Based, Paclitaxel-Eluting Stent in Patients with Coronary Artery Disease. N. Engl. J. Med., 2004, 350, 3, 221-231.
7. Gruentzig A.R., King S.B. III, Schlumpf M. et al: Long-term follow-up after percutaneous transluminal coronary angioplasty. The early Zurich experience. . N. Engl. J. Med., 1987, 316, 18, 1127-32.
8. Титов В.Н., Бренер Е.Д., Халтаев Н.Г. и др. Метод и диагностическая значимость исследования содержания холестерина в а-липопротеидах. Лаб. дело, 1979, 1, 36-41.
9. Schöming A., Dibra A., Windecker S., et al. A meta-analysis of 16 randomized trials of sirolimus-eluting stents versus paclitaxel-eluting stents in patients with coronary artery disease. J. Am. Coll. Cardiol., 2007, 50,1373-80.
10. Silber S., Colombo A., Banning A.P., et al. Final 5-Year Results of the TAXUS II Trial: A Randomized Study to Assess the Effectiveness of Slow- and Moderate-Release polymer-Based Paclitaxel-Eluting Stents for De Novo Coronary Artery Lesions. Circulation, 2009, 120, 15, 1498-1504.
11. Gilbert J., Raboud J., Zinman B. Meta-analysis of the effect of diabetes on restenosis rates among patients receiving coronary angioplasty stenting Diabetes Care, 2004, 27, 990-994.
12. Ellis S.G., Colombo A., Grube E., et al. Incidence, timing, end correlates of stent thrombosis with the polymeric paclitaxel drug- eluting stent: a TAXUS II,IV,V end VI meta-analysis of 3,445 patients followed for up to 3 years. J. Am. Coll. Cardiol., 2007, 49, 1043-51.
13. Farb A., Burke A.P., Kolodgie F.D., Virmani R. Pathological mechanisms of fatal lat coronary stent thrombosis in humans. Circulation, 2003, 108, 1701-6.
14. Kukreja N., Onuma Y., Garcia-Garcia H.M., et al. The Risk of Stent Thrombosis in Patients With Acute Coronary Syndromes Treated With Bare-Metal and Drug-Eluting Stents. J. Am. Coll. Cardiol. Intv., 2009, 2, 534-541.
15. Kelbaek H., Klovgaard L., Helqvist S., et al. Long-Term Outcome in Patients Treated With Sirolimus-Eluting Stents in Complex Coronary Artery Lesions: 3-Year Results of the SCANDSTENT (Stenting Coronary Arteries in Non-Stress/Benestent Disease) Trial. J. Am. Coll. Cardiol., 2008, 51, 2011-2016.
16. Abizaid A., Costa M.A., Blanchard D., et al. Sirolimus-Eluting stents inhibit neointimal hyperplasia in diabetic patients. Insights from the RAVEL Trial. Eur. Heart J., 2004, 25,107-12.
17. Holmes D.R. Jr., Leon M.B., Moses J.W., et al. Analysis of 1-year clinical outcomes in the SIRIUS trial: a randomized trial of a sirolimus-eluting stents versus a standard stent in patients at high risk for coronary restenosis. Circulation, 2004, 109, 634-40.
18. Lemos P.A., Hoye A., Goedhart D., et al. Clinical, angiographic, and procedural predictors of angiographic restenosis after sirolimus-eluting stent implantation in complex patients: an evaluation from the Rapamicin-Eluting Stent Evaluated At Rotterdam Cardiology Hospital (RESEARCH) study. Circulation, 2004, 109, 1366-70.

Лечение ложных и фузиформных аневризм брахиоцефальных артерий с применением стент-графтов

А.В. Хрипун, М.В. Малеванный[1], А.В. Крамаренко, Я.В. Куликовских, М.Т. Акбашева, Е.П. Фоменко.
Областной сосудистый центр РОКБ, г. Ростов-на-Дону, Россия

В случае фузиформных и ложных аневризм брахиоцефальных артерий традиционные эндоваскулярные методики сопряжены с высокой частотой осложнений и рецидивов. Применение стент-графтов продемонстрировало свою эффективность и безопасность перед другими эндоваскулярными методиками при лечении аневризм сосудов головы и шеи. Проанализировано 5 случаев эндоваскулярного лечения ложных и фузиформных аневризм сонных и позвоночных артерий у 5 пациентов с применением стент-графтов за период 2009-2010 гг. Стент-графты успешно имплантированы с выключением из кровотока аневризм у всех 5 пациентов. Летальных исходов в течение периода наблюдения не было. При осмотре неврологическая симптоматика отсутствует. Контрольные исследования продемонстрировали проходимость всех графтов, признаки реканализации и/или увеличения аневризм отсутствовали.

Ключевые слова: *стент-графт, ложная аневризма, фузиформная аневризма.*

Цели: оценить эффективность и безопасность эндоваскулярного лечения ложных и фузиформных аневризм сонных и позвоночных артерий с применением стент-графтов.

Обоснование: эндоваскулярное лечение фузиформных и ложных аневризм с применением стент-графтов продемонстрировало свою эффективность и безопасность перед другими эндоваскулярными методиками, в том числе при лечении аневризм сосудов головы и шеи.

Методы: проанализировано 5 случаев эндоваскулярного лечения ложных и фузиформных аневризм сонных и позвоночных артерий у 5 пациентов с применением стент-графтов за период 2009-2010 гг. Четыре пациента были мужского пола, возраст пациентов 22-48 лет. Три аневризмы были посттравматические, две – фузиформные. Локализация аневризм: шейный сегмент ВСА, каменистый сегмент ВСА, интракраниальный отдел позвоночной артерии. Пяти пациентам имплантировано 5 стент-графтов. Контроль результатов лечения проводился при помощи опроса, ультразвукового исследования и КТ-ангиографии. Сроки наблюдения пациентов - от 3 до 8 мес.

Результаты: стент-графты успешно имплантированы с выключением из кровотока аневризм у всех 5 пациентов. При контрольной ангиографии аневризмы не контрастируются, смежные сосуды проходимы. Летальных исходов в течение периода наблюдения не было. При осмотре неврологическая симптоматика отсутствует. Контрольные исследования продемонстрировали проходимость всех графтов, признаки реканализации и/или увеличения аневризм отсутствовали.

Выводы: применение стент-графтов является эффективным и безопасным способом лечения аневризм сонных и позвоночных артерий. Особенно это касается сложных аневризм, таких как фузиформные и ложные, где другие эндоваскулярные методики сопряжены с высоким процентом рецидивов и осложнений. Проходимость стент-графтов в отдаленные сроки не известна, но результаты ближайшего послеоперационного периода позволяют делать оптимистичные выводы.

Сокращения:

ВСА – внутренняя сонная артерия
СМА – средняя мозговая артерия
КТ – компьютерная томография
ЭКГ – электрокардиограмма
ЧСС – частота сердечных сокращений
ЭХОКС – эхокардиоскопия
УЗТС – ультразвуковое триплексное сканирование
ТКДГ – транскраниальная допплерография
ПТФЭ – политетрафторэтилен
ПА – позвоночная артерия

Достижения эндоваскулярной хирургии сделали ее достойной альтернативой открытому вмешательству при лечении аневризм сонных и позвоночных артерий. Однако в случае фузиформных

[1]Адрес для переписки:
Малеванный Михаил Владимирович,
Россия, 344082, г. Ростов-на-Дону,
ул. М.Горького, 11/43, кв. 57
Тел. раб. +7 863 218 94 18,
Тел. сот. +7 928 296 27 50
e-mail : doctorm@mail.ru
Статья получена 1 июня 2010 г.
Принята в печать 22 июня 2010 г.

и ложных аневризм традиционные эндоваскулярные методики сопряжены с высокой частотой осложнений и рецидивов, что заставляет искать новые методы лечения данной патологии. В последние годы применение стент-графтов продемонстрировало свою эффективность и безопасность перед другими эндоваскулярными методиками в отдельных клинических ситуациях, в том числе при лечении аневризм сосудов головы и шеи (1-4).

МАТЕРИАЛЫ И МЕТОДЫ

Мы проанализировали 5 случаев эндоваскулярного лечения ложных и фузиформных аневризм сонных и позвоночных артерий у 5 пациентов с применением стент-графтов в Областном сосудистом центре ГУЗ Ростовской ОКБ за период 2009-2010 гг. Из них четыре пациента были мужского пола, возраст пациентов 22-48 лет. Локализация аневризм следующая: ложная аневризма дистальной трети шейного сегмента левой ВСА, ложная аневризма средней трети шейного сегмента правой ВСА, ложная аневризма каменистого сегмента левой ВСА и 2 фузиформные аневризмы интракраниального отдела позвоночных артерий. У 2 пациентов в анамнезе имелось субарахноидальное кровоизлияние в сроки 11 и 37 дней. У одного пациента с ложной аневризмой левой ВСА во время нахождения в стационаре произошла тромбоэмболия в левую СМА. Трое пациентов с псевдоаневризмами указывают на травму в анамнезе: хулиганское нападение с закрытой черепно-мозговой травмой за 6 месяцев и дорожно-транспортное происшествие за 8 и 17 месяцев до госпитализации.

Все операции были выполнены в плановом порядке. Во всех случаях использовался трансфеморальный доступ. Имплантировано 5 стент-графтов Jostent GraftMaster (Abbott Vascular). Защита дистального русла не применялась.

Трое из 5 пациентов до операции принимали Аспирин 100 мг 1 раз в день, 2 пациентам антитромботические препараты до имплантации стент-графта не назначались ввиду субарахноидального кровоизлияния. После эндоваскулярного вмешательства всем пациентам давалась нагрузочная доза Клопидогреля 600 мг и Аспирина 300 мг с последующим длительным приемом препаратов Клопидогрель 75 мг и Аспирин 300 мг в сутки. Всем пациентам во время операции вводился гепарин в дозировках 5 000 – 10 000 единиц внутривенно для поддержания активированного времени свертывания в пределах 2.0-2.5 раз выше нормы.

Контроль результатов лечения после выписки из стационара проводился при помощи опроса, ультразвукового исследования и КТ-ангиографии. Сроки наблюдения пациентов варьируют от 3 до 8 мес.

РЕЗУЛЬТАТЫ

Стент-графты были успешно имплантированы с выключением из кровотока аневризм у всех 5 пациентов. При контрольной ангиографии аневризмы не контрастируются, смежные сосуды проходимы.

Сроки наблюдения пациентов после выписки из стационара варьировали от 3 до 8 месяцев. Летальных исходов в течение периода наблюдения не было. При осмотре неврологическая симптоматика отсутствует. Ультразвуковой контроль проводился 2 пациентам с экстракраниальной локализацией аневризм через 3 и 6 месяцев, пациентам с интракраниальным расположением аневризм была выполнена КТ-ангиография через 3, 4 и 8 месяцев. Контрольные исследования продемонстрировали проходимость всех графтов, признаки реканализации и/или увеличения аневризм отсутствовали.

Приводим два клинических наблюдения успешного эндоваскулярного лечения ложной и фузиформной аневризмы с применением стент-графтов.

Пациент Б., 24 лет, перенес закрытую черепно-мозговую травму 17.06.09 в результате хулиганского нападения с развитием острого нарушения мозгового кровообращения, проявившегося нарушением речи, слабостью в правых конечностях. Был госпитализирован по скорой помощи в неврологическое отделение по месту жительства, где лечился с положительной динамикой в виде нарастания силы в правых конечностях, восстановлением речи. При проведении ультразвукового исследования у больного была выявлена посттравматическая аневризма левой ВСА.

Больной направлен 23.11.09 в отделение сосудистой хирургии Областного сосудистого центра РОКБ г. Ростова-на-Дону для оперативного лечения. При госпитализации предъявлял жалобы на эпизодические головные боли, головокружения. Пульсация на общих сонных артериях определяется с обеих сторон. При аускультации в проекции левой внутренней сонной артерии определяется слабый систолический шум. На ЭКГ: ритм синусовый, ЧСС= 64 уд в мин. На ЭХОКС: пролапс митрального клапана 1 ст, недостаточность митрального клапана 0-1 ст, полости сердца не расширены, гипертрофии миокарда не выявлено, систолическая и диастолическая функция левого желудочка не нарушена. При УЗТС брахиоцефальных сосудов в стационаре предположительный диагноз «посттравматическая аневризма левой внутренней сонной артерии» подтвердился, в полости аневризмы выявлен пристеночный концентрический тромб. По данным КТ головного мозга: признаки перенесенных нарушений мозгового кровообращения в бассейне левой СМА. При проведении ангиографии брахиоцефальных артерий выявлена ложная аневризма дистальной трети шейного сегмента левой ВСА размерами 23 х 10 мм (рис. 1)

Рисунок. 1. Ложная аневризма (стрелка) шейного сегмента левой ВСА.

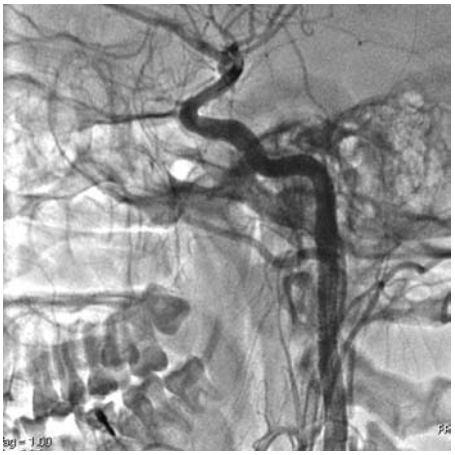

Рисунок. 2. Отсутствие контрастирования полости ложной аневризмы ВСА после имплантации стент-графта.

Рисунок 3. Фузиформная аневризма интракраниального отдела правой позвоночной артерии.

С момента госпитализации пациенту был назначен Аспирин 100 мг 1 раз в сутки.

На третьи сутки пребывания в стационаре у больного резко развилась слабость в правых конечностях, появились нарушения речи. При КТ головного мозга данных за острую патологию не выявлено. При ТКДГ сосудов головного мозга определяется снижение линейных скоростных показателей кровотока по левой СМА. Поставлен диагноз «острое нарушение мозгового кровообращения по ишемическому типу в бассейне левой СМА». Было принято решение о проведении тромболитической терапии: назначено 50 мг Актилизе (1мг/мл), из них 7 мг внутривенно струйно в течение 1 минуты, остальные 43 мг через инфузомат внутривенно в течение 1 часа. На фоне лечения состояние с положительной динамикой в виде значительного регресса симптоматики (восстановление силы в правых конечностях, речи).

Учитывая высокую вероятность повторных тромбоэмболий, принимая во внимание состояние пациента, риск и сложность открытой операции в данной анатомической области, было решено выполнить эндоваскулярное вмешательство – стентирование левой ВСА.

Эндоваскулярное вмешательство выполнено 27.11.09 под местной анестезией правым трансфеморальным доступом. Предварительно введено 5 000 единиц гепарина внутривенно. 7 Fr проводниковый катетер был установлен в левой общей сонной артерии, выполнена ангиография сосудов головного мозга. В интракраниальный отдел левой ВСА проведен проводник Transend 0,014 in x 205 см (Boston Scientific), по которому в область аневризмы проведен и имплантирован на 16 атм стент-графт Jostent GraftMaster 5,0 – 26 мм (Abbott Vascular). При проведении контрольной ангиографии определяется незначительное контрастирование полости аневризмы. Для устранения остаточного контрастирования аневризмы в стент-графт повторно проведен баллонный катетер и раздут на 40 секунд. При контрольном введении контраста кровоток в аневризме отсутствует, проходимость левой ВСА и ее ветвей не нарушена (рис. 2). В целях профилактики тромбоза стент-графта пациенту назначен Клопидогрель 600 мг и Аспирин 300 мг однократно после операции, в дальнейшем Клопидогрель 75 мг 1 раз в сутки и Аспирин 300 мг 1 раз в сутки.

Состояние при выписке удовлетворительное. В неврологическом статусе явная положительная динамика: общемозговая симптоматика отсутствует, лицо симметричное, язык по средней линии, сухожильные рефлексы D=S, живые, сила в конечностях 5 баллов с обеих сторон, шаткости в позе Ромберга нет, пальце-носовая проба без патологических отклонений, чувствительных расстройств нет.

При ультразвуковом исследовании сосудов шеи пациента через 3 месяца стент-графт проходим, признаков реканализации и/или роста аневризмы нет. Неврологическая симптоматика отсутствует.

Больной В., 48 лет, госпитализирован в отделение острых нарушений мозгового кровообращения Областного сосудистого центра ГУЗ Ростовская ОКБ с жалобами на головную боль в лобной и затылочной областях, светобоязнь,

Рисунок 4. Ангиограмма правой позвоночной артерии после имплантации стент-графта.

подъёмы АД до 170/100 мм.рт.ст. В анамнезе субарахноидальное кровоизлияние за 11 дней до госпитализации. При осмотре: уровень сознания – оглушение 1, менингеальные знаки в виде светобоязни, положительного симптома Кернига, регидности затылочных мышц. Эпиприступ в анамнезе. Выставлен предварительный диагноз: спонтанное субарахноидальное кровоизлияние, 3 степень по Ханту и Хесу, менингеальный синдром. При КТ-ангиографии в стационаре выявлена фузиформная аневризма правой вертебральной артерии. При проведении селективной ангиографии брахиоцефальных артерий определяется фузиформная аневризма интракраниального отдела правой вертебральной артерии диаметром 12 мм (рис. 3).

Учитывая риск повторного субарахноидального кровоизлияния, принимая во внимание состояние пациента, риск и сложность открытой операции в данной анатомической области, было решено выполнить эндоваскулярное вмешательство – стентирование интракраниального отдела правой позвоночной артерии.

Эндоваскулярное вмешательство выполнено под местной анестезией правым трансфеморальным доступом. Предварительно введено 5 000 единиц гепарина внутривенно. 7 Fr проводниковый катетер установлен в правой позвоночной артерии. Через правую ПА в интракраниальный отдел левой ПА проведен проводник Transend 0,014 in x 205 см (Boston Scientific). Попытка провести стент-графт в интракраниальный отдел правой ПА не удалась вследствие выраженной извитости ПА. 7 Fr проводниковый катетер установлен в левой позвоночной артерии. Через левую ПА в интракраниальный отдел правой ПА заведен проводник Transend 0,014 in x 205 см (Boston Scientific), по которому успешно проведен и имплантирован на 16 атм в участке веретенообразно расширенной правой ПА стент-графт Jostent GraftMaster 3,0 – 26 мм (Abbott Vascular). При контрольной ангиографии аневризма не контрастируется, проходимость позвоночных, базиллярной артерий и их ветвей не нарушена (рис. 4).

В целях профилактики тромбоза стент-графта пациенту назначен Клопидогрель 600 мг и Аспирин 300 мг однократно после операции, в дальнейшем Клопидогрель 75 мг 1 раз в сутки и Аспирин 300 мг 1 раз в сутки.

Состояние пациента при выписке удовлетворительное. В неврологическом статусе явная положительная динамика.

При КТ-ангиографии через 4 месяца стент-графт проходим, признаков реканализации и/или роста аневризмы нет. Неврологическая симптоматика отсутствует.

ОБСУЖДЕНИЕ

Частота интракраниальных фузиформных аневризм составляет меньше 0,1% (5,7). Не смотря на это, они представляют собой чрезвычайно опасное состояние с летальностью до 80% в течение 5 лет (5-7). Ложные аневризмы сосудов головы и шеи характеризуются высокой частотой неврологических осложнений и летальностью, достигающих 80% и 40% соответственно (8).

Эндоваскулярные методики лечения ложных и фузиформных аневризм включают окклюзию родительского сосуда, эмболизацию спиралями с поддержкой стентом (баллоном) или без, стентирование голым стентом или стент-графтом (9-15).

В прошлом для лечения веретенообразных и ложных аневризм весьма популярны были деструктивные методы, в частности окклюзия родительского сосуда (7,9,16-19). Данная методика является рисковой сама по себе, необходимо тщательное предоперационное обследование, включая тест окклюзии баллоном (7). При выявлении несостоятельности коллатерального кровотока дополнительно может потребоваться шунтирование (7). Однако, у 5-22% пациентов, успешно прошедших тест окклюзии баллоном, развиваются ишемические осложнения, включая церебральный инфаркт (20-22). Кроме того, в литературе описываются случаи формирования и/или роста аневризмы после окклюзии сонных артерий (23-25).

С внедрением в практику стентов и эволюции интервенционных методик сформировалась новая более физиологичная концепция «эндоваскулярной реконструкции», которая позволяет сохранить проходимость родительского сосуда и при этом выключить аневризму из кровотока (7). Однако имплантации стента для уменьшения кровотока в полости аневризмы и её облитерации не достаточно вследствие ячеистой структуры стента, а также необходимости приема антикоагулянтов и дезагрегантов для уменьшения риска тромбоэмболии и тромбоза стента (26,27). Для более стабильной облитерации полости аневризмы стентирование может быть успешно комбинировано с эмболизацией спиралями (3,27-31). В этой ситуации стент служит ригидной подпоркой для профилактики провисания спирали в просвет сосуда, а также является матриксом

для роста эндотелия (32). Данная методика продемонстрировала хорошие результаты, но имеет свои недостатки, так как полной облитерации аневризм с широкой шейкой или неправильной формы достичь довольно сложно (3,28,32). Даже при комбинированном применении стента и спиралей при лечении сложных аневризм частота реканализации достигает 20% (3,28,32).

Эффективной многообещающей альтернативой открытым операциям и отдельным эндоваскулярным методикам стало применение стент-графтов. Их успешно имплантируют для лечения аневризм грудного и брюшного отделов аорты, а также аневризм, разрывов, расслоений, артериовенозных фистул периферических артерий (3,19,33). Клинические наблюдения демонстрируют эффективность лечения с помощью стент-графтов аневризм, локализующихся у основания черепа, разрывов экстракраниальных отделов сонных артерий, ятрогенных повреждений кавернозного сегмента ВСА и сонно-кавернозных фистул (34-40). В этих наблюдениях делается вывод, что применение стент-графтов может быть самым простым, быстрым и наиболее эффективным путем сохранить родительскую артерию.

В последние годы появились сообщения о применении стент-графтов для лечения аневризм сосудов головного мозга (3,19,26,33,41-43). Стент-графты имеют много потенциальных преимуществ для интракраниального применения (41). Имплантация стент-графта позволяет быстро выключить из кровотока аневризму, сохраняя проходимость родительской артерии (41). При этом аневризмы имеют значительно более низкую частоту рецидива, по сравнению с эмболизацией спиралями или жидкими веществами (41). Данная методика позволяет избежать манипуляций непосредственно в полости аневризмы, что снижает риск ее разрыва (41). К тому же, при лечении больших и гигантских аневризм эффект массы после имплантации стент-графта меньше, чем при эмболизации спиралями или Ониксом (41).

При изготовлении стент-графтов используются различные кроющие материалы. Графты с ПТФЭ продемонстрировали приемлемо низкую частоту осложнений, включая острый и подострый тромбоз стента (при условии оптимального раскрытия) (45). Более того, слой ПТФЭ имеет низкую частоту in-stent гиперплазии интимы и стенозов за счет препятствия миграции воспалительных клеток и диффузии цитокинов (3,4,33,34,40,45,46). Лабораторные исследования стент-графтов с ПТФЭ также подтверждают данные клинического опыта (40). Графты, содержащие дакрон или силикон, имеют более низкую частоту проходимости родительской артерии в месте имплантации вследствие острого воспаления и чрезмерного фиброза (4,33,40,47,48).

Недостатком стент-графтов является их ограниченная гибкость, что затрудняет прохождение по изгибам церебральных артерий и может стать причиной спазма или диссекции (3,4,19,32,33,41,42). Кроме того, графты могут быть использованы лишь на участках сосудов, не имеющих каких-либо значимых ветвей, перекрытие которых может привести к развитию неврологических расстройств (3,19,32,41). К этим участкам можно отнести шейный, каменистый и кавернозный сегмент ВСА, экстракраниальный сегмент и интракраниальные отрезки позвоночной артерии до устья задней нижней мозжечковой артерии и после него — до области слияния обеих позвоночных артерий (19,33,41). Кроме того, Saatci описывает случай имплантации графта в месте отхождения глазной артерии, что не сопровождалось какой-либо симптоматикой, вследствие, по мнению авторов, восстановления кровотока по коллатералям из бассейна наружной сонной артерии (3). При наличии пристеночного тромбоза веретенообразно-расширенного сегмента позвоночной или основной артерии их ветви становятся нефункционирующими, поэтому имплантация графта возможна (49).

В мировой литературе отсутствуют данные о проходимости стент-графтов в отдаленном послеоперационном периоде. Однако, имеющаяся информация позволяет ожидать положительные результаты в отношении сохранения кровотока по родительской артерии (3,4,19).

ВЫВОДЫ

Применение стент-графтов является эффективным и безопасным способом лечения аневризм сонных и позвоночных артерий. Особенно это касается сложных аневризм, таких фузиформные и ложные, где другие эндоваскулярные методики сопряжены с высоким процентом рецидивов и осложнений. Проходимость стент-графтов в отдаленные сроки не известна, но результаты ближайшего послеоперационного периода позволяют делать оптимистичные выводы.

Список литературы.

1. Yi AC, Palmer E, Luh GY. Endovascular treatment of carotid and vertebral pseudoaneurysms with covered stents. Am. J. Neuroradiol., 2008,29,983– 987

2. Layton KF, Kim YW, Hise JH. Use of covered stent grafts in the extracranial carotid artery: report of three patients with follow-up between 8 and 42 months. Am. J. Neuroradiol., 2004,25,1760–1763

3. Saatci I, Cekirge HS, Ozturk MH, et al. Treatment of internal carotid artery aneurysms with a covered stent: experience in 24 patients with mid-term follow-up results. Am. J. Neuroradiol., 2004,25,1742–1749

4. Archondakis E, Pero G, Valvassori L. Angiographic follow-up of traumatic carotid cavernous fistulas treated with endovascular stent graft placement. Am. J. Neuroradiol., 2007,28,342– 347

5. Wakhloo AK, Mandell J, Gounis MJ. Stent-assisted reconstructive endovascular repair of cranial fusiform atherosclerotic and dissecting aneurysms: long-term clinical and angiographic follow-up. Stroke, 2008,39,3288-3296
6. Steinberg GK, Drake CG, Peerless SJ. Deliberate basilar or vertebral artery occlusion in the treatment of intracranial aneurysms. Immediate results and long-term outcome in 201 patients. J. Neurosurg., 1993,79,161–173.
7. Kim Y-J. Sole stenting technique for treatment of complex aneurysms. J. Korean Neurosurg. Soc., 2009,46, 545-551
8. Berkmen T, Troffkin N, Wakhloo AK. Direct percutaneous puncture of a cervical internal carotid artery aneurysm for coil placement after previous incomplete stent-assisted endovascular treatment. AJNR Am. J. Neuroradiol., 2003, 24, 1230–1233
9. Joseph S, Kamble R. Current trends in endovascular management of intracranial aneurysms (including posterior fossa aneurysms and multiple aneurysms). Indian J. Radiol. Imaging, 2008, vol. 18, issue 3, 256-263
10. Assali AR, Sdringola S, Moustapha A, et al. Endovascular repair of traumatic pseudoaneurysm by uncovered self expandable stenting with or without transstent coiling of the aneurysm cavity. Cathet. Cardiovasc. Intervent., 2001,53,253–258
11. Klein GE, Szolar DH, Raith J, et al. Posttraumatic extracranial aneurysm of the internal carotid artery: combined endovascular treatment with coils and stents. AJNR Am. J. Neuroradiol., 1997,18,1261–1264
12. Guglielmi G, Vinuela F, Dion J, Duchwiler G. Electrothrombosis of saccular aneurysms via endovascular approach. II. J. Neurosurg., 1991,75,8–14
13. Mericle RA, Lanzino G, Wakhloo AK, et al. Stenting and secondary coiling of intracranial internal carotid artery aneurysm: technical case report. Neurosurgery, 1998,43,1229–1234
14. Szikora I, Guterman LR, Wells KM, Hopkins LN. Combined use of stents and coils to treat experimental wide-necked carotid aneurysms: preliminary results. Am. J. Neuroradiol., 1994,15,1091–1102
15. Wakhloo AK, Schellhammer F, de Vries J, et al. Self-expanding and balloon expandable stents in the treatment of carotid aneurysms: an experimental study in a canine model. Am. J. Neuroradiol., 1994,15,493–502
16. Debrun G, Fox AJ, Drake CG. Giant unclippable aneurysm: treatment with detachable balloons. Am. J. Neuroradiol., 1981,2,167-173
17. Drake C, Peerless S. Giant fusiform intracranial aneurysm: review of 120 patients treated surgically from 1965-1992. J. Neurosurg., 1997, 87,141-162
18. Gobin YP, Viñuela F, Gurian JH et al.: Treatment of large and giant fusiform intracranial aneurysms with Guglielmi detachable coils. J. Neurosurg., 1996,84, 55-62
19. Auyeung KM, Lui WM, Chow LC et al. Massive epistaxis related to petrous carotid artery pseudoaneurysm after radiation therapy: emergency treatment with covered stent in two cases. Am. J. Neuroradiol., 2003,24,1449–1452
20. Eckert B, Thie A, Carvajal M, Groden C, Zeumer H. Predicting hemodynamic ischemia by transcranial Doppler monitoring during therapeutic balloon occlusion of the internal carotid artery. Am. J. Neuroradiol., 1998,19,577–582
21. Larson JJ, Tew JM Jr, Tomsick TA, van Loveren HR. Treatment of aneurysms of the internal carotid artery by intravascular balloon occlusion: long-term follow-up of 58 patients. Neurosurgery, 1995,36,26–30
22. Origitano TC, al-Mefty O, Leonetti JP, Deonte F, Reichman OH. Vascular considerations and complications in cranial base surgery. Neurosurgery, 1994,35,351–363
23. Batjer HH, Mickey B, Samson DS. Enlargement and rupture of distal basilar artery aneurysm after iatrogenic carotid occlusion. Neurosurgery, 1987,20,624–628
24. Timperman PE, Tomsick TA, Tew JM Jr, Van Loveren HR. Aneurysm formation after carotid occlusion. Am. J. Neuroradiol., 1995,16,329–331
25. Yamanaka C, Hirohata T, Kiya K, Yoshimoto H, Uozumi T. Basilar bifurcation aneurysm associated with bilateral internal carotid occlusion. Neuroradiology, 1987,29,84–88
26. Wakhloo AK, Lanzino G, Lieber BB, Hopkins LN. Stents for intracranial aneurysms: the beginning of a new endovascular era? Neurosurgery, 1998,43,377–379
27. Lanzino G, Wakhloo AK, Fessler RD, Mericle RA, Guterman LR, Hopkins LN. Intravascular stents for intracranial internal carotid and vertebral artery aneurysms: preliminary clinical experience. Neurosurgical Focus, 1998,5(4), article 3
28. Lylyk P, Cohen JE, Ceratto R, Ferrario A, Miranda C. Endovascular reconstruction of intracranial arteries by stent placement and combined techniques. J. Neurosurg., 2002,97,1306–1313
29. Higashida RT, Smith W, Gress D, et al. Intravascular stent and endovascular coil placement for a ruptured fusiform aneurysm of the basilar artery: case report and review of the literature. J. Neurosurg., 1997,87,944–949
30. Fessler RD, Ringer AJ, Qureshi AI, Guterman LR, Hopkins LN. Intracranial stent placement to trap an extruded coil during endovascular aneurysm treatment: technical note. Neurosurgery, 2000,46,248–251
31. Phatouros CC, Sasaki TY, Higashida RT, et al. Stent-supported coil embolisation: the treatment of fusiform and wide-neck aneurysms and pseudoaneurysms. Neurosurgery, 2000,47,107–115
32. Burbelko MA, Dzyak LA, Zorin NA. Stent-graft placement for wide-neck aneurysm of the vertebrobasilar junction. Am. J. Neuroradiol., 2004, 25, 608–610
33. Islak C, Kocer N. Bare stent-graft technique: a new method of endoluminal vascular reconstruction for the treatment of giant and fusiform aneurysms. AJNR Am. J. Neuroradiol., 2002,23,1589–1595
34. Kocer N, Kizilkilic O, Albayram S, Adaletli I, Kantarci F, Islak C. Treatment of iatrogenic internal carotid artery laceration and carotid cavernous fistula with endovascular stent-graft placement. Am. J. Neuroradiol., 2002,23,442–446
35. Macdonald S, Gan J, McKay AJ, Edwards RD. Endovascular treatment of acute carotid blow-out syndrome. J. Vasc. Interv. Radiol., 2000,11,1184–1188
36. Marotta TR, Buller C, Taylor D, Morris C, Zwimpfer T. Autologous vein-covered stent repair of a cervical internal carotid artery pseudoaneurysm. Neurosurgery, 1998,42,408–413
37. Simionato F, Righi C, Melissano G, Rolli A, Chiesa R, Scotti G. Stent-graft treatment of a common carotid artery pseudoaneurysm. J. Endovasc. Ther., 2000,7,136–140

38. Mukherjee D, Roffi M, Yadav JS. Endovascular treatment of carotid artery aneurysms with stent grafts. J. Invasive Cardiol., 2002,14,269–272
39. Martin JB, Bednarkiewichz M, Christenson JT, Rufenacht DA. Endovascular repair using vein-covered stents in the carotid artery bifurcation. Cardiovasc. Surg., 2000,8,499–502
40. Redekop G, Marotta T, Weill A. Treatment of traumatic aneurysms and arteriovenous fistulas of the skull base by using endovascular stents. J. Neurosurg., 2001,95,412–419
41. Li M-H, Zhu Y-Q, Fang C. The feasibility and efficacy of treatment with a Willis covered stent in recurrent intracranial aneurysms after coiling. Am. J. Neuroradiol., 2008,29,1395–1400
42. Magoufis GL, Vrachliotis TG, Stringaris KA, et al. Covered stents to treat partial recanalization of Onyx-occluded giant intracavernous carotid aneurysm. J. Endovasc. Ther., 2004,11,742–746
43. Li MH, Li YD, Gao BL, et al. A new covered stent designed for intracranial vasculature: application in the management of pseudoaneurysms of the cranial internal carotid artery. Am. J. Neuroradiol., 2007,28,1579–1585
44. Storger H, Haase J. Polytetrafluoroethylene-covered stents: indications, advantages, and limitations. J. Interv. Card., 1999,12,451–456
45. Elsner M, Auch-Schwelk W, Britten M, Walter DH, Schachinger V, Zeiher AM. Coronary stent-grafts covered by a polytetrafluoroethylene membrane. Am. J. Cardiol., 1999,84,335–338
46. Felber S, Hankes H, Weber W, Miloslavski E, Brew S, Kuhne D. Treatment of extracranial and intracranial aneurysm and arteriovenous fistula using stent grafts. Neurosurgery, 2004,55,631-639
47. Ahmadi R, Schillinger M, Maca T, et al. Femoropopliteal arteries: immediate and long-term results with a Dacron-covered stent-graft. Radiology, 2002,223,345–350
48. Geremia G, Bakon M, Brennecke L, et al. Experimental arteriovenous fistulas: treatment with silicone-covered metallic stents. Am. J. Neuroradiol., 1997,18,271–277
49. Nakayama Y, Tanaka A, Kumate S, Tomonaga M, Takebayashi S. Giant fusiform aneurysm of the basilar artery: consideration of its pathogenesis. Surg. Neurol., 1999,51,140–145

Роль наследственных факторов в генезе стрессиндуцированной трансформации «спортивного сердца»

Е.В. Линде[1] (1,2), И.И. Ахметов (3)
1. Российский государственный университет физической культуры, спорта и туризма;
2. Московский научно-практический центр спортивной медицины;
3. ФГУ «Санкт-Петербургский НИИ физической культуры», Москва, Санкт-петербург, Россия.

В работе представлены результаты исследований влияния наследственных факторов - полиморфизмов генов ангиотензинконвертирующего фермента (ACE), генов-регуляторов систем PPAR и NFAT, гена кальцинейрина (CNB) и гена роста эндотелии сосудов (VEGFA) на морфофункциональные особенности спортивного сердца. Выявлены аллели предрасположенности его патологической трансформации. Сформулированы рекомендации для формирования групп риска кардиальной патологии среди спортсменов на основании результатов молекулярно-генетического скрининга.

Ключевые слова: *патологическая трансформация «спортивного сердца», генетический полиморфизм, молекулярно-генетический скрининг, «гены предрасположенности» спортивной кардиальной патологии.*

Активное внедрение молекулярно-генетических методов исследования в медицину и кардиологию привело к расширению горизонтов в понимании роли взаимодействия наследственных и средовых факторов в развитие целого ряда патологических состояний, в том числе и у спортсменов (7-12). Согласно демографическим данным на протяжении последних 20 лет в спортивной среде зарегистрирован резкий рост специфической спортивной кардиальной патологии, которая является одной из главных причин снижения функционального состояния, несвоевременного окончания спортивной карьеры и даже гибели спортсменов (4-5, 31). В ряде западноевропейских стран показатель смертности от сердечно-сосудистой патологии среди спортсменов в 2,5 раза превышает его среднее значение для лиц, не занимающихся спортом (22, 33). Основной причиной этой неблагополучной ситуации является патологическая трансформация «спортивного сердца», признаки которой, по мнению большинства зарубежных авторов, имеют от 30 до 75 % спортсменов различных спортивных специализаций (26, 31-32). По мнению B. Maron (1995г), одного из ведущих специалистов по проблеме поражений сердца в спорте, это сложное состояние характеризуется клиническим и функциональным полиморфизмом и, в большинстве случаев, имеющее семейный характер (26).

[1]Адрес для переписки:
Линде Елена Викторовна,
105122, Москва, Сиреневый бульвар, 4
Российский государственный университет
физической культуры, спорта и туризма.
Тел. (495) 166 76 81, Моб. 8 916 319 27 96
e-mail: elena.linde@gmail.ru
Статья получена 18 мая 2010 г.
Принята в печать 3 июня 2010 г.

На протяжении более чем 100 лет специалисты в области спортивной медицины и кардиологии пытались понять, каковы характеристики физиологического «спортивного сердца» и что является причиной его патологической трансформации? В настоящее время известно, что в основе как физиологических, так и патологических изменений «спортивного сердца» находится перестройка его архитектуры (ремоделирование)(31). Этот процесс в первую очередь включает изменение геометрии миокарда желудочков гипертрофического и дилатационного характера, а также пространственных взаимоотношений кардиомиоцитов, сопровождающееся иммунными и цитобиохимическими сдвигами (5,34). Существует мнение, что характер этих изменений специфичен и зависит от индивидуальной чувствительности организма спортсмена к профессионально-спортивным факторам риска (виду спорта, длительности и интенсивности спортивных занятий и адекватности тренировочного процесса) (5-12). Суммируя все вышесказанное можно предположить, что в основе как физиологической, так и патологической трансформации «спортивного сердца» находятся единые наследственно обусловленные молекулярно-биологические механизмы, которые в условиях адекватных физических нагрузок детерминируют процесс физиологического ремоделирования, а под влиянием спортивных перегрузок являются триггерами жизнеугрожающих состояний.

Это предположение тесно связано с открытиями в области экогенетики, науки о влиянии внешней среды на проявление наследственных особенностей организма человека и о роли в этом процессе генетических полиморфизмов. Генетические полиморфизмы – это нейтральные мутации, определяющие внутривидовое разнообразие и определяющие границы индивидуаль-

ной внутривидовой изменчивости (23). Наиболее полно вопросы экогенетической патологии и генетического полиморфизма были изучены в научных проектах известных американских специалистов Л.Ковалли-Сфорса, К. Олдена и К. Бушара. В рамках первого проекта «Разнообразие генома человека» («Human Genome Diversity Project») решались фундаментальные задачи, связанные с происхождением человека, возникновением рас, этногенезом, антропологией и др.(23) В задачи второго проекта «Внешняя среда и геном человека» («Environmental Genome Project») входило изучение генных основ индивидуальной чувствительности или устойчивости человека к неблагоприятным экзогенным факторам (16). В ходе исследований возникло представление о существовании «генов предрасположенности» - аллелей полиморфных генов, совместимых с рождением и жизнью, но при определенных условиях способствующих развитию различных экогенетических заболеваний. Как правило, патологические состояния этой группы носят мультифакториальный характер, т.к. в отличие от моногенной патологии, формирующейся в результате генных мутаций, необходимым условием для развития экогенетической патологии является наличие как «генов предрасположенности», так и неблагоприятных факторов внешней среды. В зависимости от особенностей провоцирующего фактора гены предрасположенности относят либо к генам внешней среды («environmental genes»), либо к генам – триггерам, запускающим патологический процесс (16).

В связи с вышесказанным особый интерес для спортивной медицины представляют исследования, начатые в 1995 году под руководством К.Бушара и направленные на поиск специфических генетических детерминант спортивной успешности (17). В рамках этого проекта было изучено более 130 «спортивных полиморфизмов», имеющих повышенную концентрацию в спортивной среде и связанных с развитием определенных спортивных качеств (быстроты, выносливости, силы) (15). Однако в клинической медицине некоторые из «спортивных полиморфизмов» (*ген ангиотензинконвертирующего фермента (ACE), гены-регуляторы жирового обмена (PPAR), гены–регуляторы гипертрофического ответа миокарда (CnB и NFAT) а также гены-регуляторы роста эндотелия сосудов (VEGF)*) являются «генами предрасположенности» для целого ряда серьезных экогенетических заболеваний. Среди них гипертоническая и ишемическая болезнь сердца, аритмии, сахарный диабет 2-го типа и ожирение (18-19, 21-22). Возможно, специфические комбинации этих генетических факторов не только влияют на рост спортивных показателей, но и под воздействием спортивных перегрузок приводят к патологической трансформации спортивного сердца. Поиск ответа на этот вопрос оказался достаточно трудным, т.к. помимо изучения клинико-функциональных и биохимических механизмов патологических изменений необходимо было учитывать конкретные факторы среды (условия и характер тренировочной и соревновательной деятельности), обуславливающие патологическое действие генов.

На протяжении последних 5 лет Лаборатория функциональной диагностики Российского Государственного университета физической культуры, спорта, молодежи и туризма (РГУФКСиТ) совместно с Московским научно-практическим центром спортивной медицины (МНПЦСМ – директор З.Г.Орджоникидзе) и Санкт-Петербургским НИИ физической культуры проводят исследования по идентификации новых «спортивных» полиморфизмов и их ассоциации с морфофункциональными особенностями спортивного сердца. За это время в лаборатории было проведено комплексное клинико-функциональное и генетическое обследование более чем 300 высококвалифицированных спортсменов (МС, МСМК, ЗМС) циклических (гребля, конькобежное многоборье), скоростно-силовых (единоборства), сложно-координационных (спортивная гимнастика), игровых (большой теннис) и сложнотехнических (авто и мотоспорт) видов спорта. Основное внимание в исследовании уделялось изучению наследственных факторов физиологической и патологической трансформации «спортивного сердца». Как известно, главной особенностью физиологического «спортивного сердца» является наличие незначительной гипертрофии миокарда, которая, по мнению ведущих спортивных кардиологов не должна превышать 13 мм (26, 33). Другой не менее важной характеристикой физиологического спортивного сердца является умеренное увеличение конечно-диастолического диаметра (КДД) левого желудочка (до 55 мм), не превышающее критического значения, равного 60 мм (26). В нашем исследовании физиологическое (до 13 мм) увеличение толщины миокарда задней стенки левого желудочка (ЗСЛЖ) было обнаружено у 25% спортсменов. 75% имели увеличение толщины миокарда ЗСЛЖ от 13 до 17 мм. Диаметр полости ЛЖ находился в границах от 46 до 58 мм, т.е. не превышал критический уровень, характерный для документированной кардиальной патологии. В процессе исследования мы обратили внимание на то, что полученные эхокардиографические результаты вступали в противоречие с данными электрокардиографии, согласно которым лишь у 7% спортсменов были выявлены ЭКГ-признаки гипертрофии миокарда ЛЖ. Такое несоответствие можно объяснить тем, что, согласно большинству исследований, формирование физиологического «спортивного сердца» сопровождается гипертрофией как левых, так и правых его отделов (таблица 1).

Симметричность гипертрофических изменений, как правило, приводит к отсутствию на ЭКГ клинически значимых изменений и формирова-

Таблица 1. Дифференциальная диагностика физиологического и патологического «спортивного сердца»(26).

Признаки	Физиологическое спортивное сердце	Патологическое спортивное сердце
Характер гипертрофии	Симметричная до 13 мм	Ассиметричная более 13 мм
Полость ЛЖ в диастолу	⩽ 60 мм	⩾ 60 мм
Заполнение ЛЖ	Нормальное	Аномальное
Размеры левого предсердия	⩽ 40 мм	⩾ 40 мм
Толщина стенок ЛЖ	Уменьшается при прекращении тренировок	Остается постоянной

нию практически нормальной ЭКГ (32). Наличие электрокардиографических признаков гипертрофии миокарда у спортсменов при отсутствии у них эхокардиографически подтвержденной ассиметричной гипертрофии может свидетельствовать о доморфологическом вовлечении в процесс либо правого, либо левого отделов сердца и является предиктором формирования патологического спортивного сердца у спортсменов (32). В нашем случае, подгруппа с электрокардиографическими признаками гипертрофии миокарда состояла исключительно из мужчин, имеющих высокий спортивный разряд (3-МСМК и 2-ЗМС) и входящих в состав сборных России по гребле (4) и конькобежному многоборью (1).

Изучение влияния наследственных факторов на отдельные морфо-функциональные характеристики сердечно-сосудистой системы у спортсменов проходило в несколько этапов. На первом этапе был определен спектр генетических полиморфизмов, имеющих повышенную концентрацию в спортивной среде и, возможно, участвующих в патологической трансформации спортивного сердца. В качестве генов-кандидатов были выбраны следующие: ген ангиотензинконвертирующего фермента (*ACE*), гены-регуляторы систем PPAR и NFAT, ген кальцинейрина (*CNB*) и ген роста эндотелии сосудов (VEGFA) *(таблица 1)*.

Таблица 2. Спектр функциональной активности полиморфизмов генов (G/C) *PPARA*, (T/C) *PPARD*, (G/A) *NFATC4*, (I/D) *ACE*, (5I/5D) *CNB*, (G/C) *VEGFA*.

Ген	Кодируемый белок	Функции гена	Классификация полиморфизмов (refSNP)
PPARA	PPARα	Регулирует активность генов, отвечающих за обмен углеводов и жиров в миокарде	rs4253778 G
PPARD	PPARδ	Регулирует активность генов, отвечающих за обмен холестерина, окисление жирных кислот	rs2016520
NFATC4	Ядерный фактор активированных Т-лимфоцитов	Регулирует экспрессию множества генов, в т.ч. генов цитокинов (ФНО-а, IL 1,4,5)	rs2229309
ACE	Ангиотензин-превращающий фермент	Катализирует превращение ангиотензина-I в ангиотензин-II, регулирующих сосудистый тонус	rs4340
VEGFA	Фактор роста эндотелия сосудов	Стимулирует рост клеток эндотелия сосудов, защищает миоциты от апоптоза	rs2010963
CNB	Кальцимодулин-зависимая протеинфосфатаза	Играет главную роль в преобразовании сигналов гипертрофии	+5/-5 промотор

Затем была изучена взаимосвязь полиморфизмов выше названных генов с гипертрофией миокарда ЛЖ, превышающей 13 мм. В результате исследований было выявлено участие аллелей полиморфных генов системы РААС (*D-ACE*)) (7, 13), аллелей генов-регуляторов жирового обмена (*C – PPARA; C - PPARD*) (1,8-9), генов-регуляторов гипертрофического ответа (*D-CNB*) (2, 10-12) и NFAT (Ala160 *NFATC4*) (3, 10) а также аллеля G гена-регулятора роста эндотелия сосудов (*G-VEGFA*) (10-12) в формировании неадекватного гипертрофического ответа у спортсменов различных специализаций.

Полученные результаты подтверждают мнение Chin E. (2000 г) о том, что в стимуляции патологической гипертрофии миокарда участвует множество сигнальных путей (19-20). Существует мнение, что стрессиндуцированное изменение регуляторных генетических программ потенцирует активацию экспрессии широкого спектра генов, включая гены белков-саркомеров скелетных мышц и миокарда, ряда сигнальных систем, ионных каналов и других, включая ряд митоходриальных генов, приводящие к ремоделированию «спортивного сердца» (25, 27, 29). Полученные в исследовании результаты дают возможность предположить, что в механизме постстрессорного ремоделирования миокарда у спортсменов принимает участие активированный кальцинейрин-зависимый сигнальный путь. В исследованиях Molkentin и др., (1998) было показано, что активированный кальцинейрин и его нисходящий эффектор NFATc4 способны индуцировать гипертрофированный рост кардиомиоцитов in vitro (27). В свою очередь экспрессия в сердце трансгенных мышей активной формы кальцинейрина приводит к прогрессивной гипертрофии миокарда с последующей его дилатацией, сердечной недостаточностью и смертью (27-28, 36). Выявленная ранее взаимосвязь гена *NFATC4* с физической активностью (2), а также полученная в исследовании более высокая частота Ala аллеля *NFATC4* у высококвалифицированных спортсменов с гипертрофией миокарда более 13 мм (10) предполагает участие вышеназванных генетических факторов в патологической трансформации спортивного сердца. Данное предположение подтверждает обнаруженное ранее в эксперименте участие иммунной системы в процессе патологического стресс-индуцированного ремоделирования кислородтранспортной системы у спортсменов под влиянием неадекватных физических нагрузок (4, 6).

С другой стороны, в основе патологической гипертрофии миокарда у спортсменов находится изменение энергетического метаболизма, сопровождающееся увеличением утилизации глюкозы и уменьшением окисления жирных кислот за счет снижения уровня мРНК, кодирующей окислительные ферменты. Экспериментальным доказательством данного факта послужило фор-

мирование гипертрофии миокарда у модельных животных с генетически обусловленным дефектом в строении митохондриальных ферментов и подавлением утилизации жирных кислот (25).

Особое внимание в исследовании было уделено изучению взаимосвязи D-аллеля гена *ACE* с особенностями строения спортивного сердца. Известно, что гиперактивация ангиотензинконвертирующего фермента способствует пролиферации соединительнотканных элементов миокарда (коллагена I типа) с последующим снижением эластичности миокарда (37). Помимо выявленной в исследовании корреляции D-аллеля с гипертрофией миокарда более 13 мм у спортсменов (29, 7), в клинической кардиологии он рассматривается как фактор наследственной предрасположенности к инфаркту миокарда (18) и риску внезапной сердечной смерти (ВСС). Причем риск ВСС у носителей ID-генотипа увеличен в 1,8 раз, а у носителей DD-генотипа – более чем в 2,2 раза (21). В работах Zee et al. показано, что носительство DD полиморфизма значительно уменьшается с возрастом, что позволяет сделать вывод о влиянии этого аллеля на риск фатальных сердечных заболеваний (37). В работах Nakai K. (1994) была найдена ассоциация генотипа DD с увеличением числа пораженных сосудов при ИБС, в работах Amant et al. (1997) – с количеством стенозов и рестенозов после коронарной ангиопластики (22, 30). Учитывая доказанный стрессиндуцированный характер патологических изменений сердечно-сосудистой системы у спортсменов можно предположить, что повышенная активность фермента ACE, связанная с носительством D-аллеля, вызывает нарушение релаксации миокарда, сопровождающееся гипертензией левого желудочка, и лежит в основе декомпенсации гипертрофии, патологической дилатации «спортивного сердца» со снижением его функциональной активности. Таким образом, D-аллель (*ACE*), возможно, является триггером стресс-индуцированной спортивной кардиальной патологии, а носительство его гомозиготного сочетания является неблагоприятным фактором для занятий спортом. В нашем исследовании неблагоприятное гомозиготное сочетание DD (*ACE*) было обнаружено у 25% конькобежцев-многоборцев, 18% гребцов-академистов, 20% стрелков, 30% дайверов, 21% самбистов. В процессе исследования было проведено сравнение функциональных параметров спортсменов-единоборцев, имеющих неблагоприятное гомозиготное сочетание DD (*ACE*). У спортсменов данной подгруппы отмечалось достоверное снижение физической работоспособности, неадекватный рост артериального давления и ЧСС в нагрузке, а также прогрессирующее снижение сегмента ST при нагрузке на уровне порога анаэробного обмена (7).

Полученные результаты дают возможность предположить, что в процессе как физиологической, так и патологической трансформации «спортивного сердца» принимают участие «гены предрасположенности», реализующие свое патологическое воздействие лишь в определенных экологически неблагоприятных условиях (например – в условиях повторяющихся психо-функциональных спортивных перегрузок). В свою очередь, патологическая стрессиндуцированная трансформация «спортивного сердца» относится к экогенетической патологии, манифестация которой тесно связана как с воздействием профессионально-спортивных факторов риска, так и с наличием в генотипе спортсменов неблагоприятных полиморфных аллелей предрасположенности: системы РААС (*D-ACE*)) (7,17), регуляторов жирового обмена (*C – PPARA; C - PPARD*) (1,7-11), гипертрофического ответа(*D-CNB*) (2) и NFAT (Ala160 *NFATC4*) (2) а также регулятора роста эндотелия сосудов (*G-VEGFA*). Для подтверждения данного предположения необходимо дальнейшее, более детальное изучение молекулярно-генетических механизмов патологической трансформации спортивного сердца у спортсменов различных специализаций, возможное только при использовании междисциплинарного подхода и объединения усилий специалистов в области фундаментальных методов исследования, а также клинических и спортивных кардиологов. Наиболее значимым практическим результатом всестороннего изучения клеточных и молекулярных основ формирования патологического спортивного сердца должна стать разработка новых геноспецифических методов кардиопротекции в спорте, позволяющих снизить риск развития в спортивной среде специфических экогенетических заболеваний и подарить нашим спортсменам спортивное долголетие.

ПРАКТИЧЕСКИЕ РЕКОМЕНДАЦИИ

Учитывая, что выявленные нами «гены предрасположенности» стресс-индуцированной трансформации спортивного сердца являются объектом изучения «спортивной генетики» и используются для отбора и профилизации юных спортсменов, мы настоятельно рекомендуем своевременно выявлять в генотипе юных спортсменов гомозиготные и, в некоторых случаях, гетерозиготные формы вышеназванных полиморфизмов. Наличие в генотипе юных спортсменов 5 и более аллелей риска (*PPARA C, PPARD C, CNB D, NFATC4 Ala160* и *VEGFA G*) может быть использовано в качестве критерия для формирования «группы риска» кардиальной патологии с целью индивидуализации тренировочного процесса и ограничением занятий циклическими видами спорта. Показанием к ограничению физических нагрузок должно являться наличие в генотипе как юного, так и высококвалифицированного спортсмена гомозиготного сочетания (DD- полиморфизма) гена *ACE*, являющегося геном предрасположенности развития жизнеугрожающих

состояний и неблагоприятным фактором для занятий Большим спортом. Особого внимания требуют спортсмены, тренирующие скоростно-силовые качества, т.к. среди них значительно повышена частота D-аллелей гена *ACE* (Рогозкин В.А., 2000)

Список литературы.

1. Ахметов И.И., Астратенкова И.В., Рогозкин В.А. Ассоциация полиморфизма гена PPARD с физической деятельностью человека. Молекулярная биология, 2007, 41, 5, 852-857.

2. Ахметов И.И., Линде Е.В., Шихова Ю.В. и др. Влияние полиморфизма гена кальциневрина на некоторые морфо-функциональные характеристики сердечно-сосудистой системы спортсменов. Рос. физиол. журн. им. И.М. Сеченова, 2008, 94, 8, .915-922.

3. Ахметов И.И., Попов Д.В., Шихова Ю.В. и др. Полиморфизм гена NFATC4 и аэробная выносливость у спортсменов. Технологии живых систем, 2009, 2.

4. Дегтярёва Е. А., Линде Е.В., Иде Хасан и др. Подходы к прогнозированию стрессорной кардиомиопатии у юных спортсменов олимпийского резерва и обоснование методов протекции. Международный медицинский журнал: IMJ, 2002, 6, 521-526.

5. Дегтярева Е.А., Жданова О.И., Линде Е.В. Роль иммунологических нарушений в патологической трансформации спортивного сердца. Актуальные проблемы детской спортивной кардиологии. Сборник научных трудов РАСМИРБИ, 2009, 78-98.

6. Линде Е.В. Провоспалительные цитокины и особенности максимальных тредмил-тестов у юных спортсменов, тренирующих выносливость. Дис. ... кандидата мед. наук, М., 2004, 17 с.

7. Линде Е.В., Астратенкова И.В., Ахметов И.И., Простова А.Б. Морфо-функциональное ремоделирование миокарда спортсменов и генетический полиморфизм. Медико-биологические технологии повышения работоспособности в условиях напряженных физических нагрузок. Сб. научных трудов. М., 2006, 2, 23-38.

8. Линде Е.В., Ахметов И.И., Астратенкова И.В., и др. «Спортивное сердце» и генетический полиморфизм. Физкультура в профилактике, лечении и реабилитации, 2006, 4(19), 18-25.

9. Линде Е.В., Ахметов И.И., Астратенкова И.В., Федотова А.Г. Роль наследственных факторов в гипертрофии миокарда левого желудочка у высококвалифицированных спортсменов. Международный журнал интервенционной кардиоангиологии, 2007, 13, 49-54.

10. Линде Е.В., Ахметов И.И., Орджоникидзе З.Г. и др. Клинико-генетические аспекты формирования спортивного сердца у высококвалифицированных спортсменов. Вестник спортивной науки, 2009, 2, 32-37

11. Линде Е.В., Ахметов И.И., Орджоникидзе З.Г. и др, Влияние полиморфизмов генов ACE, PPARA, PPARD и NFATC4 на клинико-функциональные характеристики спортивного сердца. Международный журнал интервенционной кардиоангиологии, 2009, 17, 50-56

12. Линде Е.В., Ахметов И.И. Клинико-генетические аспекты в формировании «спортивного сердца». Актуальные проблемы детской спортивной кардиологии. Сборник научных трудов РАСМИРБИ, 2009, 99-120.

13. Рогозкин В.А., Назаров И.Б., Казаков В.И. Генетические маркеры физической работоспособности. Теория и практика физической культуры, 2000, 12, 34-36

14. Ahmetov I.I., Mozhayskaya I.A., Flavell D.M., et al. PPAR gene variation and physical performance in Russian athletes. Eur. J. Appl. Physiol., 2006, 97(1), 103-108.

15. Ahmetov I.I., Rogozkin V.A. Genes, athlete status and training. An overview. In: Genetics and Sports, edited by Collins M. Basel, Karger, 2009.

16. Brown P.O., Hartwell L. Genomics and human disease--variations on variation. Nature Genet., 1998, 18, 91-93.

17. Bouchard C., Leon A.S., Rao D.C., et al. The HERITAGE family study. Aims, design, and measurement protocol. Med. Sci. Sports. Exerc.,.1995, 27(5), 721-9.

18. Cambien F., Pirier O., Lecerf L., et al. Deletion polymorphism in the gene for angiotensin-converting enzyme is a potent risk factor for myocardial infarction. Nature, 1992, 359, 641-644.

19. Chin E.R., Olson E.N., Richardson J.A., et al. A calcineurin-dependent pathway controls skeletal muscle fiber type. Genes Dev., 1998, 12, 2499-2509.

20. Crabtree G.R. Generic signals and specific outcomes: Signaling through Ca2+, calcineurin, and NF–AT. Cell, 1999, 96, 611–614.

21. Evans A.E., Poirier O., Kee F., et al. Polymorphisms of the angiotensin-converting-enzyme gene in subjects who die from coronary heart disease. Q J Med., 1994, 87, 4, 211-4.

22. Futterman L.G., Myerburg R. Sudden death in athletes: an update. Sports Med., 1998, 26, 5, 335.

23. Harding R.M., Sajantila A. Human genome diversity - a Project? Nature Genet., 1998, 18, 307-308.

24. Heine H. Grundheit-Krankcheit. Stress. Biol. Med., 1997, .26, 5, 503-511.

25. Jamshidi Y., Montgomery H.E., Hense H-W., et al. Peroxisome proliferator-activated receptor gene regulates left ventricular growth in response to exercise and hypertension. Circulation, 2002, 105, 950-955.

26. Maron B.J., Bonow R.O., Salberg L., et al. The first patient clinically diagnosed with hypertrophic cardiomyopathy. Am. J. Cardiol., 2008, 102, 10, 1418-20.

27. Molkentin J.D., Lu J.R., Antos C.L., et al. A calcineurin-dependent transcriptional pathway for cardiac hypertrophy. Cell., 1998, 93, 215-228.

28. Molkentin J.D. Calcineurin and beyond: cardiac hypertrophic signaling. Circ. Res., 2000, 87, 731–738.

29. Montgomery H., Clarkson P., Dollery C.M., et al. Association of angiotensin-converting enzyme gene I/D polymorphism with change in left ventricular mass in response to physical training. Circulation, 1997, 96, 741-747.

30. Nakai K., Itoh C., Miura Y., et al. Deletion polymorphism of the angiotensin I-converting enzyme gene is associated with serum ACE concentration and increased risk for CAD in the Japanese. Circulation, 1994, 90, 5, 2199-202.

31. Pelliccia A., Maron B. et al. Remodeling of left ventricular hypertrophy in elite athletes after long-term deconditioning. Circulation, 2005, 105, 944-949.

32. Pellicia A., Maron B. Athletes heart electrocardiogram mimicking hypertrophic cardiomyopathy. Curr. Cardiol. Rep., 2001, 3, 2, 147-51.

33. Priori S.G., Aliot E., Blomstrom-Lindqvist L. et al. Task force on sudden cardiac death of the European Society of Cardiology. Eur. Heart J., 2001, 22, 1374-1450.

34. Sharp N.C., Koutedakis Y. Sport and the overtraining syndrome: Immunological aspect. Br. Med. Bull., 1992, 48, 3, 518-33.

35. Wei S., Chow L.T., Shum I.O. et al. Left and right ventricular collagen type I/III ratios and remodeling postmyocardial infarction. J. Card. Fail., 1999, 5, 11726.

36. Zaichuk T.A., Shroff E.H., Emmanuel R., et al. Nuclear factor of activated T cells balances angiogenesis activation and inhibition. J. Exp. Med., 2004, 199, 1513–1522.

37. Zee R.Y., Bennett C.L., Schrader A.P., Morris B.J. Frequencies of variants of candidate genes in different age groups of hypertensives. Clin. Exp. Pharmacol. Physiol., 1994, 21, 11, 925-30.

Эндоваскулярная коррекция псевдоаневризмы правой маточной артерии. Клинический случай.

А.И. Квашин (1,2) , А.В. Мельник[1] (1), М.А. Шарифулин (1).
1. ГУЗ Иркутская областная клиническая больница; 2. Научный Центр Реконструктивной и Восстановительной Хирургии ВСНЦ СО РАМН.
Иркутск, Россия.

Псевдоаневризма маточной артерии – редкое, но потенциально опасное осложнение гинекологических операций. Женщина 39 лет поступила в отделение гинекологии ИОКБ в январе 2010 года с диагнозом артерио-венозный маточный шунт через три месяца после плановой миомэктомии с энуклеацей трёх узлов по поводу интерстициально-субсерозной миомы матки. Диагноз псевдоаневризмы правой маточной артерии был подтверждён КТ и ангиографией. Артерио-венозный шунт обнаружен не был. При помощи рентгеноэндоваскулярной техники выполнена редукция кровотока по маточным артериям с целью предупреждения формирования контралатеральных анастомозов и возможного маточного кровотечения. Эндоваскулярная эмболизация маточной артерии явилась эффективным и малоинвазивным методом лечения псевдоаневризмы маточной артерии.

Ключевые слова: *псевдоаневризма маточной артерии, эндоваскулярная эмболизация.*

Список сокращений:

ИОКБ – Иркутская Областная Клиническая Больница.
ЭМА – эмболизация маточной артерии.

Введение: Псевдоаневризма представляет собой наполняемую кровью полость, которая сообщается с истинным просветом артерии. Ограничивают псевдоаневризму прилежащие ткани, не содержащие элементов артериальной стенки (1,2). Повреждение сосудистой стенки, как причина развития ложной аневризмы, возникает в результате воспаления, травмы сосуда или ятрогенного повреждения в ходе хирургического вмешательства, взятия тканевой биопсии, дренирования (2).

Развитие псевдоаневризмы маточной артерии – редкое, но серьёзное осложнение гистерэктомии (3,4), миомэктомии (5,6), кесарева сечения (7), кюретажа (8). Частота образования ложной аневризмы после миомэктомии составляет 0,63% (9). Без своевременной УЗС, КТ и ангиографической диагностики с последующим лечением, псевдоаневризмы склонны к предсказуемому разрыву с развитием угрожающего жизни пациента кровтечения (3,4,6).

Точный механизм формирования ложной аневризмы после миомэктомии не известен. Возможно, что маточная артерия повреждается при энуклеации глубоко расположенного интрамиометриального узла. Описание псевдоаневризм после миомэктомии единичны, что, вероятно, связано с бессимптомным течением возникшего осложнения (5,6). В силу этих причин некоторые авторы предлагают выполнять УЗС матки после миомэктомии у всех пациентов (3).

В нашем наблюдении представлена псевдоаневризма правой маточной артерии, выявленная при УЗС через 2 месяца после миомэктомии и успешно ликвидированная путём транскатетерной эмболизации маточной артерии (ЭМА) частицами PVA.

Клиническое наблюдение: Женщина 39 лет поступила в отделение гинекологии ИОКБ в январе 2010 года с диагнозом артерио-венозный маточный шунт через три месяца после плановой миомэктомии с энуклеацей трёх узлов по поводу интерстициально-субсерозной миомы матки. Послеоперационный период протекал без осложнений. Больная была выписана под наблюдение в женскую консультацию, где при контрольном УЗС было выявлено наличие заполненной жидкостью полости размерами 26x22x25 мм, располагающейся в правой боковой стенке матки и артериовенозного шунта с высокой скоростью кровотока в стенке матки, вероятно в месте энуклеации одного из узлов. Диагноз псевдоаневризмы установлен МСКТ ангиографией (рис. 4).

Пациентке выполнена ангиография обоих бассейнов внутренних подвздошных артерий путём пункции правой бедренной артерии по методике Сельдингира, заведения интрадьюссера 5 Fr и вентрикулярного катетера. Обе маточные артерии последовательно суперселективно контрастированы через катетер Робертса. В бассейне левой маточной артерии имелись типичные для фибромиомы признаки (повышенно извитые гипрепла-

[1]Адрес для переписки:
Мельник Алексей Викторович.
г. Иркутск, м-он Юбилейный 100,
Иркутская Областная клиническая больница, отд. Ангиографии.
E-mail: am78@bk.ru
Тел. 89642122545; 8 (3952) 40-78-56; 40-78-57
Статья получена 30 апреля 2010 г.
Принята в печать 21 мая 2010 г.

зированные сосуды). Проведена эмболизизация двумя дозами частиц PVA (500-700мкм) до появления стойкого стаза контрастированной крови в артерии (рис. 1,2).

При контрастировании правой маточной артерии выявлена ложная аневризма (35х30мм) с турбулентным кровотоком, ровными краями и задержкой контрастированной крови. Артериовенозный шунт не обнаружен. Венозная фаза наступала своевременно. Правая маточная артерия эмболизирована тремя дозами частиц PVA (500-700мкм) до появления стойкого стаза контрастированной крови в артерии и отсутствия визуализации псевдоаневризмы (рис.3).

В послеоперационном периоде состояние пациентки удовлетворительное. Температура 36,6 С. Жалобы на незначительные тянущие боли внизу живота. Выделений из влагалища нет.

При контрольном УЗС через 5 дней после ЭМА по передней стенке правого трубного угла выявляется полость 21х17х20 мм с признаками организующейся гематомы.

Пациентка выписана в удовлетворительном состоянии под наблюдение в женскую консультацию по месту жительства.

Заключение: Эндоваскулярная эмболизация маточной артерии - миниинвазивный метод лечения фибромиоматоза матки, а так же маточного кровотечения различной этиологии. ЭМА с целью лечения миомы матки применяется с 1995 года (10), однако ещё в 1979 году, эмболизация маточной артерии использовалась для гемостаза при послеродовом и послеоперационном кровотечении (11,12,13). Эффективность ЭМА, как метода, вызывающего стойкий гемостаз при травматических тазовых кровотечениях, гинекологических заболеваниях, раке тазовых органов, составляет более 97% (12).

ЭМА при лечении псевдоаневризм имеет приемущества в сравнении с традиционной хирургической операцией, где требуется внутриполостное вмешательство. Интраоперационно достаточно трудно обнаружить и лигировать питающий псевдоаневризму сосуд, а попытка эвакуировать содержимое гематомы зачастую приводит к вторичному кровотечению в результате редукции эффекта «гематомной тампонады». При ЭМА возможна точная визуализация питающего сосуда и суперселективное его закрытие. Так же достигается эмболизация дистального микрорусла артерии, что не доступно при обычном лигировании.

При выполнении ЭМА для ликвидации ложной аневризмы, было важным закрытие, как питающей, так и контралатеральной маточной артерии с целью предупреждения формирования межартериальных коллатералей.

ЭМА является безопасным, малоинвазивным и эффективным методом профилактики острых геморрагических событий при наличии псевдоаневризмы маточной артерии.

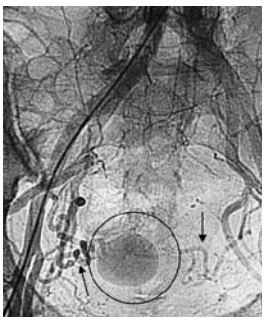

Рис. 1. Ложная аневризма (стрелка) шейного сегмента левой ВСА.

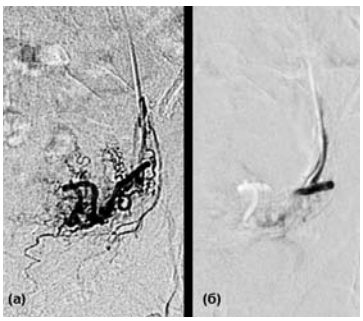

Рис. 2. Отсутствие контрастирования полости ложной аневризмы ВСА после имплантации стент-графта.

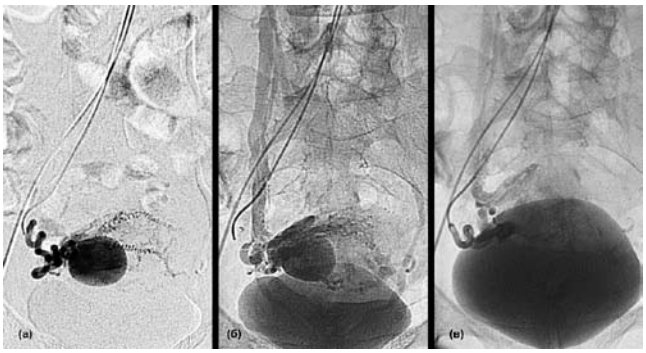

Рис. 3. Фузиформная аневризма интракраниального отдела правой позвоночной артерии.

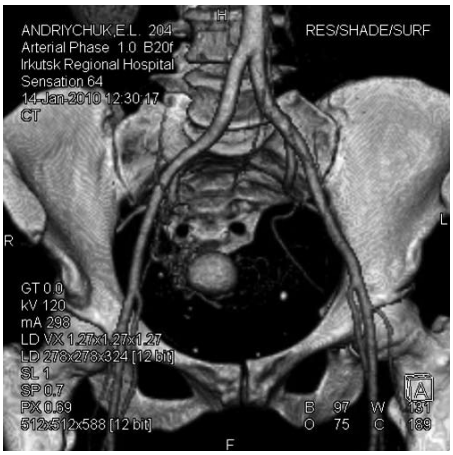

Рис. 4. Ангиограмма правой позвоночной артерии после имплантации стент-графта.

Список литературы.

1. Zimon A.E., Hwang J.K., Principe D.L., Bahado-Singh RO. Pseudoaneurysm of the uterine artery. Obstet. Gynecol., 1999, 94, 827–30.

2. Saad N.E., Saad W.E., Davies M.G. et al. Pseudoaneurysms and the role of minimally invasive techniques in their management. Radiographics, 2005, 25, 173–89.

3. Langer J.E., Cope C. Ultrasonographic diagnosis of uterine artery pseudoaneurysm after hysterectomy. J. Ultrasound Med., 1999, 18, 711–4.

4. Lee W.K., Roche C.J., Duddalwar V.A. et al. Pseudoaneurysm of the uterine artery after abdominal hysterectomy: radiologic diagnosis and management. Am J. Obstet. Gynecol., 2001, 185, 1269–72.

5. Higon M.A., Domingo S., Bauset C. et al. Hemorrhage after myomectomy resulting from pseudoaneurysm of the uterine artery. Fertil. Steril., 2007, 87, 417, e5–8.
6. Takeda A., Kato K., Mori M. et al. Late massive uterine hemorrhage caused by ruptured uterine artery pseudoaneurysm after laparoscopic assisted myomectomy. J. Minim. Invasive Gynecol., 2008, 15, 212–6.
7. Kovo M., Behar D.J., Friedman V., Malinger G. Pelvic arterial pseudoaneurysm- a rare complication of Cesarean section: diagnosis and novel treatment. Ultrasound Obstet. Gynecol., 2007, 30, 783–5.
8. Kim Y.A., Han Y.H., Jun K.C., et al. Uterine artery pseudoaneurysm manifesting delayed postabortal bleeding. Ferti.l Steril., 2007; Published online 19 September 2007 [Epub ahead of print].
9. Hurst B.S., Matthews M.L., Marshburn P.B. Laparoscopic myomectomy for symptomatic uterine myomas. Fertil. Steril., 2005, 83, 1–23.
10. Ravina J.H., Bouret J.M., Fried D. et al. Value of pre-operative embolisation of a uterine fibroma: Report of a multi-centre series of 31 cases. Contraception, Fertilite, Sexualite, 1995, 23, 45-49.
11. Vedantham S., Goodwin S.C., McLucas B., Mohr G. Uterine artery embolisation - an under-used method of controlling pelvic haemorrhage. Am. J. Obstet. Gynaecol., 1999, 176, 938-948.
12. Greenwood L.H., Glickman M.G., Schwartz P.E. et al. Obstetric and non-malignant gynecologic bleeding: treatment with angiographic embolization. Radiology, 1987, 164, 155-159.
13. Abbas F.M., Currie J.L., Mitchell S. et al. Selective vascular embolization in benign gynecologic conditions. J. Reprod. Med., 1994, 39, 492-496.

Уязвимая атеросклеротическая бляшка: Новые перспективы внутрикоронарной визуализации

И.И. Чукаева (1), Ф.Д. Ахматова (1), А.Г. Колединский (2)[1], А.Ж. Абильдинова (2), А.Н. Рогатова (2).
1 - РГМУ, кафедра поликлинической терапии МФ.
2 - Научно-практический центр интервенционной кардиоангиологии. Москва, Россия.

В статье раскрываются современные подходы в изучении особенностей атеросклеротических бляшек при помощи методов инвазивной визуализации коронарных артерий. Кратко освещены гистологические особенности так называемых «уязвимых» атером. Описаны факторы, ограничивающие возможности ВСУЗИ с серой шкалой в оценке таких бляшек. Отмечается необходимость в дифференциальной оценке компонентов атеромы – липидного, фиброзного, кальциевого, а также толщины ее фиброзной покрышки. Подробно описываются возможности ВСУЗИ с математической обработкой отраженного сигнала в виртуальной гистологической оценке компонентов атеромы. Также приведены особенности метода оптической когерентной томографии в определении толщины фиброзной покрышки уязвимой атеросклеротической бляшки.

Ключевые слова: *ВСУЗИ, нестабильная бляшка, атеросклероз, визуализация.*

Последние годы ознаменовались в мире значительными успехами в профилактике и лечении сердечно-сосудистой патологии. И все же, несмотря на достижения современной кардиологии, острый коронарный синдром остается ведущей причиной смертности населения. Современные методы предупреждения ОКС направлены на снижение системных факторов риска при помощи современной медикаментозной терапии, включающей антиагреганты, статины, ингибиторы АПФ, β-блокаторы. Однако, несмотря на проводимую активную терапию, острые коронарные события случаются. В нескольких крупных клинических исследованиях было показано, что у больных, получавших лечение высокими дозами статинов и достигших оптимального уровня липопротеидов низкой плотности, тем не менее, развиваются острые сердечно-сосудистые осложнения. Следовательно, следует искать дополнительные пути профилактики острых коронарных расстройств, и одной из таких мер является предупреждение осложнений атеросклеротической бляшки.

Идентификация атеросклеротических бляшек, имеющих высокий риск осложнений, так называемых «уязвимых» бляшек, и применение к ним локальных и системных терапевтических воздействий может дополнительно снизить потенциальный сердечно-сосудистый риск. Поиск локализации будущего разрыва бляшек, ведущего к инфаркту миокарда, является перспективным направлением сердечно-сосудистых исследований, позволяющим более четко определять показания к реваскуляризации коронарного русла.

Одним из основных факторов, вызывающих острое коронарное событие, является тромбоз. Важным в этом патологическом процессе является разрыв или эрозия атеросклеротической бляшки. Эти два явления различны: при эрозии эндотелия тромб лежит на поверхности, тогда как при разрыве проникает внутрь бляшки. Как разрыв, так и эрозия бляшки на сегодняшний день считаются последствием воспалительного процесса, в особенности – активации макрофагов в ответ на инфильтрацию интимы окисленными липопротеидами. Данные аутопсии показывают, что причиной развития окклюзирующего тромба чаще становится разрыв фиброзной покрышки атеросклеротической бляшки, чем эрозия эндотелия на ее поверхности.

Разрыв фиброзной покрышки является осложнением, связанным с формированием большого липидного ядра (1,2). По данным многих исследований, тонкая фиброзная покрышка атеромы (ТФПА), покрывающая большое липидное ядро с обедненной васкуляризацией и клеточным составом, кажется особенно склонной к разрыву (3-5). Некоторые авторы показывают, что разрыв ТФПА является причиной 60% острых коронарных событий; более того, у 70% больных выявляются другие, еще не подвергшиеся разрыву, ТФПА (5).

При проведении гистологических исследований установлены морфологические особенности бляшек высокого риска, склонных к разрыву:

- большой объем атеросклеротической бляшки
- позитивное ремоделирование коронарной артерии, приводящее к ее расширению в зоне локализации атеромы
- большое липидное ядро (более 40% объема бляшки), содержащее эфиры и кристаллы холестерина, окисленные липиды

[1]Адрес для переписки:
А.Г. Колединский,
101000, Москва, Сверчков пер., 5
Научно-практический центр интервенционной кардиоангиологии
Тел. (495) 624 -96-36, факс (495) 624-67-33
e-mail: koledant@mail.ru
Статья получена 11 июня 2010 г.
Принята в печать 28 июня 2010 г.

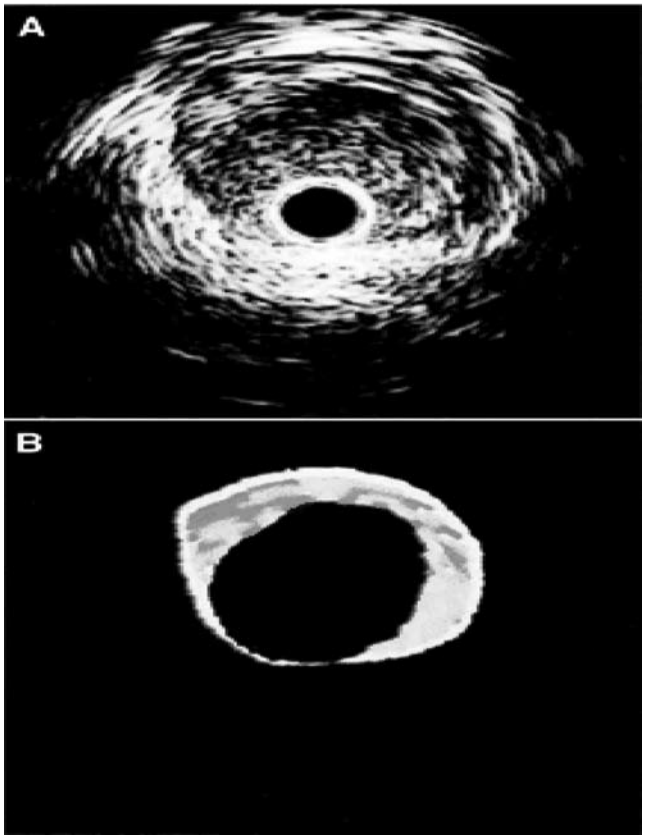

Рис. 1. Характеристика атеросклеротической бляшки при помощи ВСУЗИ: сравнение изображения серой шкалы и виртуальной гистологии (Адаптировано из Rodriguez-Granillo G.A., et al, 2005 год).

А – изображение, полученное при помощи серой шкалы.

В – Виртуальная гистология: белый цвет – кальцификация, зеленый – фиброзная ткань, красный – липидное (некротическое) ядро.

- инфильтрация фиброзной покрышки и адвентиции клетками воспаления (в основном макрофагами, а также активированными Т-клетками и тучными клетками)
- тонкая фиброзная покрышка, менее 65 мкм, обедненная коллагеном и гладкомышечными клетками
- повышенная неоваскуляризация адвентиции и интимы

Вероятность развития острого коронарного синдрома в значительной степени зависит от наличия в коронарном русле нестабильных бляшек. Основной целью визуализации атеросклероза является идентификация уязвимой бляшки до того, как разовьется ОКС. Как показал ряд патолого-анатомических исследований, при атеросклерозе просвет артерии не обязательно подвергается сужению, поэтому коронароангиография не выявляет поражение коронарных артерий до формирования гемодинамически значимого стеноза. Ретроспективные и проспективные ангиографические исследования показали, что только у 2/3 всех больных ОКС, которым была проведена коронароангиография за несколько недель или месяцев до острого коронарного события, имелось гемодинамически значимое сужение просвета сосуда (6). Таким образом, оказалось, что инфаркт миокарда нередко вызывают атеросклеротические бляшки, умеренно стенозирующие просвет коронарной артерии.

Было установлено, что уязвимость бляшки связана не столько со степенью стеноза артерии, сколько с морфологическими особенностями атеросклеротической бляшки и ремоделированием артерии (7). Артериальная стенка не является статичным образованием, а подвергается ремоделированию путем увеличения наружного диаметра при аккомодации к растущей бляшке для предотвращения сужения артерии.

Визуализация атеросклеротических бляшек стала возможной благодаря внутрисосудистому ультразвуковому исследованию (ВСУЗИ) – методу оценки, позволяющему изучить выраженность атеросклеротического процесса, выявляемого при коронароангиографии (9). На кончике ВСУЗИ-катетера установлен ультразвуковой датчик, который посылает УЗ-сигнал и принимает отраженный сигнал от ткани. С использованием серой шкалы производится формирование двумерного изображения в реальном времени. Это изображение позволяет определить диаметр сосуда и его просвет, а также распространенность, морфологию атеросклеротической бляшки и степень стеноза артерии (13). ВСУЗИ с серой шкалой оценки может выявить низкую эхогенность, позитивное ремоделирование и пестрые кальциевые включения, которые преобладают у нестабильных пациентов в сравнении со стабильными (14,15).

Позитивное артериальное ремоделирование, которое определяется как увеличение диаметра наружной эластической мембраны в месте атеромы, является свойством уязвимой бляшки (10,18). Применение ВСУЗИ с серой шкалой показало, что у больных ОКС в зоне инфаркт-связанной бляшки определяется позитивное ремоделирование сосуда. В этих бляшках отмечается большое липидное ядро и снижение содержания фиброзной ткани по сравнению с бляшками без ремоделирования или с негативным ремоделированием сосуда (11,12).

При помощи видеоденситометрического анализа серой шкалы можно оценить некоторые компоненты атеросклеротической бляшки, однако этот метод не позволяет с точностью определить все ее структуры. Это связано с особенностями серой шкалы, применяемой для формирования изображения, разрешающая способность которой 300 μm. Вследствие этого она является субоптимальным способом для аккуратной и воспроизводимой оценки состава бляшки. Так называемая ВСУЗИ- определяемая ТФПА представляет собой бляшку значительного объема, содержащую сливающееся ядро с низкой эхогенностью более 10-20% общего объема бляшки и невизуализирующуюся фиброзную покрышку

(т.е. толщина фиброзной покрышки находится ниже разрешения ВСУЗИ (16). Количество кальция вариабельно, более 10% в виде пятнистых включений (17).

Некоторые исследователи предприняли попытки преодолеть ограничения ВСУЗИ с серой шкалой в определении компонентов атеросклеротической бляшки. Появление метода ВСУЗИ с радиочастотным анализом отраженного сигнала позволяет разграничить различные гистологические структуры атеромы: липидную, фиброзную и кальцинированную. Метод основан на математическом анализе рассеивания отраженного ультразвукового сигнала. При помощи математической обработки отраженного сигнала производится его цветовое кодирование, и формируется цветовая карта атеромы, отражающая различные гистологические структуры. Разрешающая способность метода 110-150 μm (19,20).

Исследователи используют ВСУЗИ с радиочастотным анализом для определения суррогата ТФПА, именуемого ВСУЗИ-определяемым ТФПА (IVUS-derived TCFA), который определяется как наличие бляшки с некротической зоной более 10% от объема бляшки, непосредственно контактирующей с просветом сосуда и сочетающейся со стенозом просвета артерии на 40% и более. Установлено, что такие бляшки часто встречаются при ОКС и чаще всего выявляются в проксимальных сегментах коронарных артерий.

Существует три различных математических способа обработки отраженного радиочастотного сигнала:

1 – Авторегрессионный анализ, так называемая виртуальная гистология (IVUS-VH)
2 – Быстрое преобразование Фурье (Integrated Backscatter (IB-IVUS))
3 – Волновой анализ (Wavelet analysis)

ВСУЗИ с виртуальной гистологией – авторегрессионный анализ отраженного ультразвукового сигнала – позволяет выделить четыре различные структуры в пределах атеросклеротической бляшки, которые кодируются в разные цвета: 1 – фиброз / зеленый, 2 – фиброзно-липидный / светло- зеленый, 3 – некротическая зона / красный, 4 – кальциевые включения / белый (20). Радиочастотный анализ отраженного сигнала состоит из нескольких этапов. Вначале получают отраженный радиочастотный сигнал исследуемого сегмента коронарной артерии, полученные изображения разделяются на секторы, и формируется зона интереса. Выделяют гомогенные зоны интереса для каждого из четырех компонентов бляшки, которые идентичны ее гистологическим структурным элементам, и подвергают их авторегрессионному анализу. Математическая обработка методом авторегрессионного анализа переводит полученные радиочастотные данные в спектральные данные и представляется в виде графика линейной регрессии, где отражены частоты спектра и соответствующий им радиочастотный ультразвуковой сигнал (21). Математически обработанный радиочастотный ультразвуковой сигнал четырех компонентов бляшки кодируется цветовым кодом, в результате чего формируется цветное изображение виртуальной гистологической карты бляшки:

1 – фиброзная бляшка, содержащая большое количество плотно упакованного коллагена;
2 – фиброзно-липидная бляшка, состоящая из коллагена и липидных включений;
3 – кальцифицированная некротическая бляшка, содержащая в некротической зоне кристаллы холестерина, пенистые клетки, и микрокальцинаты;

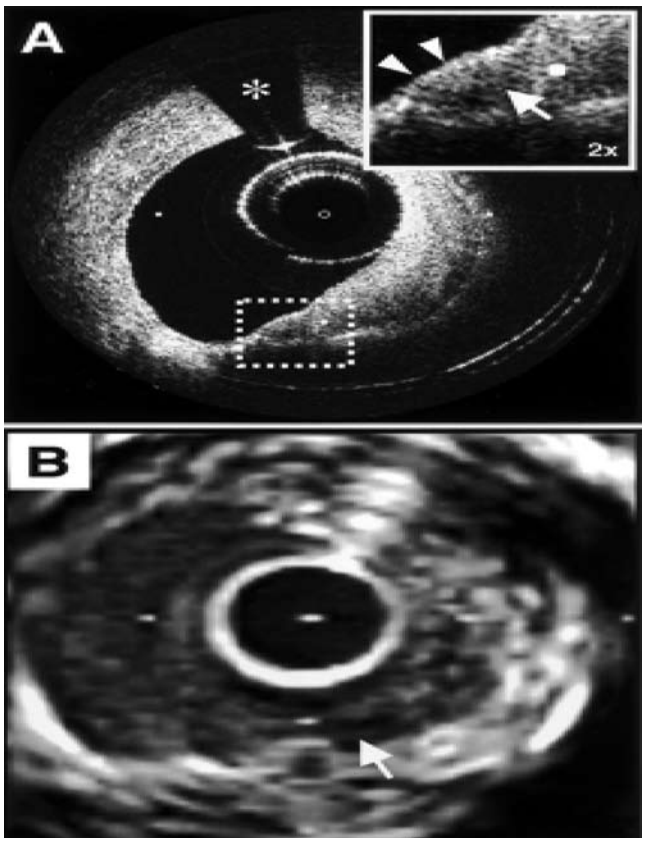

Рис. 2. Визуализация уязвимой атеросклеротической бляшки при помощи ОКТ.(А) и ВСУЗИ.(В).

А – при помощи ОКТ в области «плеча» бляшки определяется зона минимальной толщины фиброзной покрышки (20 ± 3 μm) – зона предполагаемой уязвимости (изображена при увеличении в 2 раза). В – при помощи ВСУЗИ толщина фиброзной покрышки не визуализируется.

Таблица 1. Сравнительная характеристика ОКТ, ангиоскопия (КАС) и ВСУЗИ.

СостояниеФП (%)	ОКТ (n = 30)	КАС (n=30)	ВСУЗИ (n=30)	P
Разрыв ФП	22 (73)	14 (47)	12 (40)	0,021
Эрозия ФП	7 (23)	1 (3)	0 (0)	0,003
Тромб	30 (100)	30 (100)	10 (33)	< 0,001

P < 0,05, ОКТ/КАС
P < 0,01, ОКТ/ВСУЗИ
P < 0,01, КАС/ВСУЗИ

4 – кальцифицированная бляшка, не содержащая зону некроза.

При сравнении метода виртуальной гистологии с гистологическими данными в идентификации указанных четырех компонентов бляшки чувствительность, специфичность составила 80 – 92% (20). Предсказательная ценность составила для фиброзного компонента – 87%, фиброзно-липидного – 87%, некротической зоны – 88%, кальцификации – 97%

ВСУЗИ с интегрированным анализом радиочастотного сигнала (IB-IVUS). проводит математическую обработку отраженного радиочастотного ультразвукового сигнала при помощи быстрого преобразования Фурье. Анализ состоит из нескольких этапов. Вначале быстрое преобразование Фурье производит разложение сигнала на различные частоты. Программа Integrated backscatter (IB) производит усреднение отраженного сигнала, полученного из тканей небольшого объема. Значения IB для различных компонентов бляшки затем кодируются в различные цвета, формируя ее цветовую карту (22). При проведении сравнения значений IB с гистологическими данными коронарных артерий было установлено, что чувствительность метода составила для определения кальцификации – 100%, фиброза – 94%, липидного пула – 84% (23).

Волновой анализ (Wavelet analisis) – это формирование изображения в виде волны ограниченной протяженности, средней амплитудой которой является нулевое значение. Этот метод выделяет из полученного радиочастотного ультразвукового сигнала локальные образцы волн, и, в зависимости от амплитуды волны и ее локализации, вычисляет волновой коэффициент. Теоретически различные значения волнового коэффициента соответствуют определенному компоненту бляшки, что позволяет провести структурную характеристику бляшки. Возможность метода для оценки липидного компонента бляшки была оценена в небольшом исследовании: чувствительность составила 81%, специфичность – 85% (24).

Существуют ограничения в применении ВСУЗИ с радиочастотным анализом. Данные для радиочастотного анализа получают из ультразвуковых волн, длина которых больше 300 мкм. Как следствие, невозможно определять компоненты атеросклеротической бляшки, выходящие за пределы разрешающей способности ультразвука (25). Потенциальным ограничением этого метода является разрешение по аксиальной оси, которое для ВСУЗИ с виртуальной гистологией составляет 150 μm (20), тогда как гистологически установленная толщина фиброзной покрышки уязвимой бляшки меньше этих величин (26). Кроме того, этим методом нельзя определить степень инфильтрации фиброзной покрышки макрофагами и Т- клетками, которые также являются признаками ТФПА.

Толщина фиброзной покрышки атеросклеротической бляшки признается важнейшим фактором ее нестабильности. Уязвимой считается покрышка толщиной менее 65 μm (27). Некоторые исследования, тем не менее, расценивают бляшку уязвимой, если толщина ее покрышки составляет 260 μm, а стабильной – 360 μm (28). Среди клиницистов и патологоанатомов до последнего времени не существовало согласия относительно критического порога толщины бляшки, превышение которого ведет к ее разрыву. Позиция клиницистов исходила из того, что во время фиксации тканей для проведения гистологического исследования может происходить ее сжатие. Кроме того, до сих пор отсутствовали валидные методы определения толщины фиброзной бляшки in vivo.

Появление оптической когерентной томографии (ОКТ) изменило существующую ситуацию. ОКТ – это оптический аналог ВСУЗИ, который позволяет напрямую визуализировать тонкую фиброзную покрышку. Интракоронарные ОКТ-системы работают в пределах разрешающей способности 10 - 15 μm, что позволяет точно визуализировать толщину фиброзной покрышки (30).

Принцип получения изображения при ОКТ аналогичен ВСУЗИ и основан на регистрации излучения, генерируемого при помощи внутрисосудистого датчика и отраженного от сосудистой стенки. Отличием метода является то, что при ОКТ используется датчик, который генерирует световые волны, а при ВСУЗИ – ультразвуковые колебания. Длина световой волны гораздо меньше ультразвуковой, поэтому разрешающая способность ОКТ выше. При проведении ОКТ внутрисосудистым датчиком производится генерация ультракоротких световых пульсаций (30). Использование света позволяет применять различные методы кодирования полученного изображения бляшки: поляризационную спектроскопию, абсорбционную спектроскопию, эластографию, ОКТ – допплер и дисперсионный анализ. Более того, имеются технические возможности улучшения разрешающей способности ОКТ до 4 μm, связанные, в основном, с модификацией внутрисосудистого катетера (31). Имеются экспериментальные работы, в которых оптическая когерентная томография сочеталась с оптической биопсией бляшки (32). Немаловажным фактом является то, что устройства для проведения ОКТ компактны и мобильны.

В исследовании Kubo T. et al (36) было показано, что ОКТ имеет неоспоримые преимущества в сравнении с ангиоскопией и ВСУЗИ с серой шкалой при определении поверхностных структур атеросклеротической бляшки (табл. 1).

Основным ограничением для применения ОКТ является рассеивание клеточными элементами крови излучаемого датчиком света. Существуют способы, предотвращающие рассеивание света

при ОКТ: промывание кончика катетера солевым раствором, раздувание баллончика при получении изображения. Вторым потенциальным ограничением ОКТ является низкая проникающая способность света в глубину артериальной стенки (на 2 – 3 мм), поэтому величина некротической зоны не всегда может быть определена (35). Для улучшения проникающей способности оптического луча в сосудистую стенку обсуждаются такие методы, как «спектральный радар». Поскольку пик абсорбционной способности воды около 1,380 нм, некоторые исследователи для улучшения проникающей способности используют световой луч с длиной волны 1,250 - 1,300нм.

Для получения изображения объекта при помощи ОКТ используется когерентная интеферометрия: время задержки отраженного светового сигнала сигнала используется как функция длины, интенсивность отраженного сигнала используется как функция глубины исследуемой ткани. Высокая разрешающая способность, которая более чем в 10 раз превышает разрешающую способность ВСУЗИ, позволяет применять ОКТ для визуализации поверхностных структурных компонентов атеросклеротической бляшки: толщины интимы сосуда, толщины фиброзной покрышки сосуда, а также часть липидного пула, прилегающего к фиброзной покрышке (35). Визуализация таких структур атеросклеротической бляшки может позволить определять потенциально уязвимые бляшки и проводить дополнительную стратификацию сердечно- сосудистого риска.

Как ОКТ, так и ВСУЗИ с радиочастотным анализом отраженного ультразвукового сигнала являются золотым стандартом для прямого определения морфологических особенностей атеросклеротической бляшки in vivo (33,34). Разрешение по аксиальной оси для ОКТ – 16± 1 μm, для ВСУЗИ с радиочастотным анализом – 110±7 μm. Глубинные структуры атеросклеротической бляшки и особенности ремоделирования сосуда лучше определяются при проведении виртуальной гистологии, так как проникающая способность ультразвука выше. Для оценки фиброзной покрышки атеромы и интимы сосуда лучше использовать ОКТ. В связи с этим, для получения полной информации о структуре атеросклеротической бляшки в некоторых исследованиях используются оба метода исследования: ОКТ – для визуализации поверхностных структур, ВСУЗИ с виртуальной гистологией – для оценки соотношения структур в пределах всего объема бляшки и определения характера ремоделирования артерии.

Поскольку ОКТ является методом исследования с большей разрешающей способностью, чем применявшиеся до сих пор, и позволяет определять тонкую фиброзную покрышку атеромы (ТФПА), необходимо проведение исследований для оценки роли ОКТ в стратификации сердечно-сосудистого риска. В ряде исследований показано, что ОКС является результатом разрыва ТФПА, но неизвестно, всегда ли наличие ТФПА должно приводить к ОКС (37-40). Это требует изучения риска ОКС у больных, у которых имеется ТФПА. К примеру, в одном исследовании было установлено, что у 8% больных, умерших от несердечных причин в коронарных артериях были выявлены разорванные ТФПА (40). В другом исследовании при проведении ВСУЗИ были выявлены разрывы бляшек у 80 (66%) больных ОКС и 31 (27%) больных стабильной стенокардией. Множественные разрывы бляшек определялись у 21 (17%) больных ОКС и 6(5%) больных стабильной стенокардией (41).

Важным является и то, что при помощи ОКТ можно определить степень инфильтрации фиброзной покрышки клетками воспаления (42,43). Этот компонент исследования может оказаться очень важным для определения риска разрыва ТФПА. В настоящее время при помощи ОКТ можно выявить лишь достаточно большие скопления клеток воспаления, более 30 мкм в диаметре.

Дополнительные возможности для визуализации атеросклеротической бляшки представляет поляризационная ОКТ (PS-OCT), при помощи которой можно оценивать содержание коллагена в бляшке (38,44). Выявлена высокая корреляция между оценкой коллагена при помощи ОКТ и гистологического исследования (положительная предсказательная ценность 0,889 и отрицательная предсказательная ценность 0,929). Другим перспективным полем для исследования является ОКТ-эластография, используемая для характеристики эластических свойств зоны локализации бляшки (45). Экспериментальные данные показывают, что с ее помощью можно определить механическую прочность ТФПА (46,47). Еще одним из способов применения оптической когерентной томографии является определение ангиогенеза в бляшке. Для этого используется ОКТ-допплер или дисперсионный анализ (48). Ангиогенез, который характеризуется формированием тонкостенных сосудов, склонных к разрыву, является одним из факторов дестабилизации бляшки. ОКТ – допплеровское исследование позволяет определить кровоток в новообразованных капиллярах фиброатеромы (49,50).

В течение многих лет коронароангиография являлась стандартом диагностики ИБС. Предполагалось, что прогрессирование стеноза коронарной артерии ведет к полной окклюзии сосуда и развитию инфаркта миокарда. Многим больным с выраженным стенозом по данным коронароангиографии проводили операцию по реваскуляризации миокарда. Однако полученные данные говорят о том, что несмотря на уменьшение выраженности симптомом ИБС, реваскуляризауия миокарда не предотвращает развитие ОКС (47). Разработка новых методов визуализации атеросклеротических бляшек позволяет

выявлять уязвимые бляшки в коронарном русле и применять к ним различные виды терапии для стабилизации их структуры – системную с использованием гиполипидемической терапии и локальную с интервенционным вмешательством в зоне предполагаемой нестабильности.

Список литературы.

1. Davies M.J. Stability and instability: two faces of coronary atherosclerosis. Circulation, 1996, 94, 2013-2020.
2. Davies M.J. A macro and micro view of coronary vascular insult in ischemic heart disease. Circulation, 1990, 82, Suppl II, II-38.
3. Davies M.J., Richardson P.D., Woolf N., et al. Risk of thrombosis in human atherosclerotic plaquesrole of extracellular lipid, macrophage, and smooth muscle cell content. Br. Heart J., 1993, 69, 377-381.
4. Felton C.V., Crook D., Davies M.J., Oliver M.F. Relation of plaque lipid composition and morphology to the stability of human aortic plaques. Arterioscler. Thromb. Vasc. Biol., 1997, 17, 1337-1345.
5. Virmani R., Kolodgie F.D., Burke A.P. et al. Lessons from sudden coronary death – a comprehensive morphological classification scheme for atherosclerotic lesions. Arterioscler. Thromb. Vasc. Biol., 2000, 20, 1262-1275.
6. Prediman K. S. Mechanisms of plaque vulnerability and rupture. J. Am. Coll. Cardiol, 2003,41,15-22
7. Mann J.M., Davies M.J. Vulnerable plaque: relation of characteristics to degree of stenosis in human coronary arteries. Circulation, 1996, 94, 928-931.
8. Michael J. D. Stability and Instability: Two Faces of Coronary Atherosclerosis. Circulation, 1996, 94, 2013-2020.
9. Alfonso F., Macaya C., Goicolea J., et al. Intravascular ultrasound imaging of angiographically normal coronary segments in patients with coronary artery disease. Am. Heart J., 1994, 127, 536–544.
10. Glagov S., Bassiouny H.S., Sakaguchi Y. et al. Mechanical determinants of plaque modeling, remodeling and disruption. Atherosclerosis. 1997, 131 (suppl.), S13–S14.
11. Rodriguez-Granillo G.A., Serruys P.W., Garcia-Garcia H.M. et al. Coronary artery remodelling is related to plaque composition. Heart, 2006, 92, 388–391.
12. Fujii K., Carlier S.G., Mintz G.S. et al. Association of plaque characterization by intravascular ultrasound virtual histology and arterial remodeling. Am. J. Cardiol., 2005, 96, 1476–1483.
13. Nissen S.E., Gurley J.C., Grines C.L., et al. Intravascular ultrasound assessment of lumen size and wall morphology in normal subjects and patients with coronary artery disease. Circulation, 1991, 84, 1087–1099.
14. Rasheed Q., Dhawale P.J., Anderson J., Hodgson J.M. Intracoronary ultrasound-defined plaque composition: computer-aided plaque characterization and correlation with histologic samples obtained during directional coronary atherectomy. Am. Heart J., 1995, 129, 631–637.
15. Nishimura R.A., Edwards W.D., Warnes C.A., et al. Intravascular ultrasound imaging: in vitro validation and pathologic correlation. J. Am. Coll. Cardiol., 1990, 16, 145–154.
16. Rodriguez-Granillo G.A., Garsia – Garsia H.M., Fadden E.P. et al. In vivo intravascular ultrasound-derived thin cap fibroatheroma detection using ultrasound radiofrecuency data analisis. J. Am. Coll. Cardiol., 2005, 46, 2038-2042
17. Ehara S., Kobayashy Y., Yoshiyama M., et al. Spotty calcification typefiles the culprit plague in patients with acute myocardial infarction: an intravascular ultrasound study. Circulation, 2004, 110, 3424-3429
18. Schoenhagen P., Ziada K.M., Kapadia S.R., et al. Extent and direction of arterial remodeling in stable versus unstable coronary syndromes an intravascular ultrasound study. Circulation, 2000, 101, 598-603
19. Moore M.P., Spencer T., Salter D.M., et al. Characterisation of coronary atherosclerotic morphology by spectral analysis of radiofrequency signal: in vitro intravascular ultrasound study with histological and radiological validation. Heart,1998, 79, 459–467.
20. Nair A., Kuban B.D., Tuzcu E.M. et al. Coronary plaque classification with intravascular ultrasound radiofrequency data analysis. Circulation, 2002, 106, 2200–2206.
21. Lizzi F.L., Astor M., Feleppa E.J. et al. Statistical framework for ultrasonic spectral parameter imaging. Ultrasound Med. Biol., 1997, 23, 1371–1382.
22. Kawasaki M., Takatsu H., Noda T. et al. Noninvasive quantitative tissue characterization and two-dimensional color-coded map of human atherosclerotic lesions using ultrasound integrated backscatter: comparison between histology and integrated backscatter images. J. Am. Coll. Cardiol., 2001, 38, 486–492.
23. Kawasaki M., Bouma B.E., Bressner J. et al. Diagnostic accuracy of optical coherence tomography and integrated backscatter intravascular ultrasound images for tissue characterization of human coronary plaques. J. Am. Coll. Cardiol., 2006, 48, 81–88.
24. Murashige A., Hiro T., Fujii T. et al. Detection of lipid-laden atherosclerotic plaque by wavelet analysis of radiofrequency intravascular ultrasound signals: in vitro validation and preliminary in vivo application. J. Am. Coll. Cardiol., 2005, 45, 1954–1960.
25. Burke A.P., Joner M., Virmani R. IVUS-VH: a predictor of plaque morphology? Eur. Heart J., 2006, 27,1889–1890.
26. Virmani R., Kolodgie F.D., Burke A.P. et al. Lessons from sudden coronary death: a comprehensive morphological classification scheme for atherosclerotic lesions. Arterioscler. Thromb. Vasc. Biol., 2000, 20,1262–1275.
27. Burke A. P., Farb A., Malcom G.T., et al. Coronary risk factors and plaque morphology in men with coronary disease who died suddenly N. Engl. J. Med., 1997, 336, 1276-1282.
28. Choma M.A., Sarunic M.V., Yang C., et al. Sensitivity advantage of swept source and Fourier domain optical coherence tomography. Optics Express, 2003,11, 2183-2189.
29. Schaar J.A., De Korte C.L., Mastik F., et al. Characterizing vulnerable plaque features with intravascular elastography. Circulation, 2003, 108, 2636-2641.
30. Brezinski M.E., Tearney G.J., Bouma B.E., et al. Optical coherence tomography for optical biopsyproperties and demonstration of vascular pathology. Circulation, 1996, 93, 1206-1213.
31. Boppart S.A., Bouma B.E., Pitris C., et al. In vivo subcellular optical coherence tomography imaging in Xenopus

laevisimplications for the early diagnosis of neoplasms. Nat. Med., 1998, 4, 861-865.
32. Tearney G.J., Brezinski M.E., Bouma B.E., et al. In vivo endoscopic optical biopsy with optical coherence tomography. Science, 1997, 276, 2037-2039.
33. Brezinski M.E., Tearney G.J., Weissman N.J., et al. Assessing atherosclerotic plaque morphologycomparison of optical coherence tomography and high frequency intravascular ultrasound. Heart, 1997, 77, 397-404.
34. Patwari P., Weissman N.J., Boppart S.A., et al. Assessment of coronary plaque with optical coherence tomography and high frequency ultrasound. Am. J. Cardiol., 2000, 85, 641-644.
35. Brezinski M..E., Tearney G.J., Bouma B.E., et al. Imaging of coronary artery microstructure with optical coherence tomography Am. J. Cardiol., 1996, 77, 92-93.
36. Kubo T., Imanishi T., Takarada S., et al. Assessment of Culprit Lesion Morphology in Acute Myocardial Infarction. Ability of Optical Coherence Tomography Compared With Intravascular Ultrasound and Coronary Angioscopy. J. Am. Coll. Cardiol., 2007, 50,,933-939

37. Ge J. Screening of ruptured plaques in patients with coronary artery disease by intravascular ultrasound. Heart, 1999, 81, 621-627.
38. Kolodgie F.D., Burke A.P., Farb A., et al. Pathological assessments of the vulnerable human coronary plaque. Heart, 2004, 90, 1385-1391.
39. Goldstein J.A., Demetriou D., Grines C.L., et al. Multiple complex coronary plaques in patients with acute myocardial infarction. N. Engl. J. Med., 2000, 343, 915-922.
40. Falk E. Plaque rupture with severe pre-existing stenosis precipitating coronary thrombosis. Br. Heart. J., 1983, 50, 127-131.
41. Hong M-K. Comparison of coronary plaque rupture between stable angina and acute myocardial infarction. Circulation, 2004,110, 928-933.
42. Macneil B.D., Jang I.K., Bouma B.E., et al. Focal and multi-focal plaque macrophage distributions in patients with acute and stable presentations of coronary artery disease. J. Am. Coll. Cardiol., 2004, 44, 972-979.
43. Tearney G.J., Yabushita H., Houser S.L., et al. Quantification of macrophage content in atherosclerotic plaques by optical coherence tomography. Circulation, 2003,107,113-119.
44. Drexler W., Stamper D., Jesser C., et al. Correlation of collagen organization with polarization sensitive imaging in cartilageimplications for osteoarthritis. J. Rheum., 2001, 28, 1311-1318.
45. Schmitt J.M. OCT elastographyimaging microscopic deformation and strain in tissue. Optics Express, 1998, 3, 199-211.
46. Rogowska J., Patel N., Fujimoto J., Brezinski M.E. Quantitative OCT elastography technique for measuring deformation and strain of arterial tissue. Heart, 2004, 90, 556-562.
47. Frye R.L., Fisher L., Schaff H.V, et al. Randomized trials in coronary artery bypass surgery. Prog. Cardiovasc. Dis., 1987, 30, 1-22
48. Liu B., Macdonald E.A., Stamper D.L., Brezinski M.E. Group velocity dispersion effects with water and lipid in 1.3 μm OCT system. Phys. Med. Biol., 2004, 49, 923-930.
49. Izatt J.A., Kulkami M.D., Yazdanfar S., et al. In vivo bi-directional color Doppler flow imaging of picoliter blood volumes using optical coherence tomography. Opt. Lett., 1997, 22, 1439-1441.
50. Chen Z., Zhao Y., Srinivas S.M., et al. Optical Doppler tomography IEEE. J .Selected Topics in Quantum Electronics, 1999, 5, 1134-1142.